

**SVEUČILIŠTE U ZAGREBU
MEDICINSKI FAKULTET**

Lea Langer Horvat

**Mogućnost razvoja netransgeničnoga
štakorskog modela tauopatije primjenom tau
oligomera u entorinalnu moždanu koru**

DISERTACIJA



Zagreb, 2022.

**SVEUČILIŠTE U ZAGREBU
MEDICINSKI FAKULTET**

Lea Langer Horvat

**Mogućnost razvoja netransgeničnoga
štakorskog modela tauopatije primjenom tau
oligomera u entorinalnu moždanu koru**

DISERTACIJA

Zagreb, 2022.

Doktorska disertacija izrađena je u Laboratoriju za razvojnu neuropatologiju, Hrvatskog instituta za istraživanje mozga, Medicinskog fakulteta Sveučilišta u Zagrebu.

Rad doktoranda financiran je iz „Projekta razvoja karijera mladih istraživača – izobrazba novih doktora znanosti“ Hrvatske zaklade za znanost.

Troškovi izrade ove disertacije su financirani sredstvima Hrvatske zaklade za znanost, istraživačkim projektima IP-2014-09-9730 – „Hiperfosforilacija, agregacija i transsinaptički prijenos tau proteina u Alzheimerovoj bolesti: analiza likvora i ispitivanje potencijalnih neuroprotektivnih spojeva“.

Voditelj: prof. dr. sc. Goran Šimić, dr. med.

Zahvaljujem se svom mentoru prof. dr.sc. Goranu Šimiću te kolegama na Hrvatskom institutu za istraživanje mozga na bezrezervnoj podršci u svakom koraku izrade ove disertacije.

Veliko hvala mojoj obitelji koja je svojom ljubavi i potporom pomogla tijekom izrade disertacije.

Hvala Luki koji je uskakao kada je bilo potrebno i bio podrška tijekom ovog procesa.

Posebno hvala mom Izaku koji je svaki dan pitao „kada ću više završiti s pisanjem tog doktorata“ i Izabeli koja je nestrpljivo skakala po laptopu za vrijeme kada je mama pisala disertaciju.

Sadržaj

Popis kratica	Error! Bookmark not defined.
1. UVOD	12
1.1. Alzheimerova bolest	1
1.1.1. Dijagnoza bolesti	1
1.2. Oblici Alzheimerove bolesti	2
1.2.1. Genetička podloga obiteljske Alzheimerove bolesti	3
1.2.2. Genetička podloga sporadične Alzheimerove bolesti	3
1.3. Klinički pokazatelji AD	4
1.4. Neuropatološke promjene u AD	5
1.5. Pretpostavke o nastanku Alzheimerove bolesti	6
1.5.1. Amiloidna hipoteza	7
1.5.2. Tau hipoteza	9
1.6. Izoforme proteina tau	10
1.7. Fosforilacija proteina tau	11
1.8. Širenje patologije proteina tau	13
1.9. Aferentne i eferentne veze entorinalne moždane kore štakora	14
1.9.1. Povezanost s hipokampalnom formacijom i parahipokampalnim područjem	14
1.9.2. Povezanost s neokorteksom	18
1.9.3. Povezanost sa subkortikalnim područjem	20
1.10. Prionska hipoteza širenja proteina tau	22
1.11. Model prionskog širenja tau patologije	23
1.11.1. Mehanizmi međustaničnog prijenosa proteina tau	25
1.11.2. Oblici proteina tau koji potiču širenje tau patologije	27
1.12. Životinjski modeli korišteni u istraživanju širenja tau patologije	28
2. HIPOTEZA	30
3. CILJEVI RADA	32
3.1. Opći cilj:	33
3.2. Specifični ciljevi:	33
4. MATERIJALI I METODE	34
4.1. Pokusne životinje	35

4.2.	Priprema proteina tau korištenih u eksperimentu	36
4.3.	Tijek pokusa	36
4.4.	Metode.....	39
4.4.1.	Stereotaksijski zahvat	40
4.4.1.1.	Histološka potvrda pravilnog injiciranja	45
4.4.2.	Testovi za ispitivanje promjena u učenju, pamćenju i ponašanju	46
4.4.2.1.	T-labirint test (T-test)	46
4.4.2.2.	Test otvorenog polja (OFT)	51
4.4.2.3.	Test prepoznavanja novog objekta (NORT)	53
4.4.2.4.	Test prepoznavanja nove lokacije objekta (NOLT)	55
4.4.3.	Prikupljanje bioloških uzoraka	55
4.4.4.	Histološka analiza tkiva	57
4.4.4.1.	Bojanje metodom prema Nisslu	57
4.4.4.2.	Bojanje Tioflavinom S.....	57
4.4.4.3.	Bojanje otopinom srebrnog nitrata prema Bielschowskom	58
4.4.4.4.	Gallyas bojanje metodom po Braaku	58
4.4.5.	Kvalitativna imunokemijska analiza proteina	60
4.4.5.1.	Semikvantitativno određivanje širenja neurofibrilarnih promjena koje se prikazuju pomoću AT8 protutijela	60
4.4.5.2.	Protokol imunohistokemijskog bojanja parafinskih rezova štakorskog mozga protutijelima AT8, HT7, MC1, 4G8, T22 i AT100	66
4.4.5.3.	Protokol imunofluorescentnog bojanja parafinskih rezova štakorskog mozga protutijelima SYN i T22	69
4.4.6.	Kvantitativna analiza proteina western blot metodom	71
4.4.6.1.	Određivanje koncentracije proteina.....	71
4.4.6.2.	Analiza proteina iz moždanog tkiva štakora western blot metodom ...	72
4.4.7.	Određivanje koncentracije proteinskih bioloških biljega ELISA metodom .	78
4.4.7.1.	Određivanje koncentracije ukupnog štakorskog proteina tau ELISA metodom	79
4.4.7.2.	Određivanje koncentracije amiloida β_{1-42} ELISA metodom.....	79
4.4.7.3.	Određivanje koncentracije fosforiliranog štakorskog proteina tau ELISA metodom	80
4.4.8.	Statistička obrada podataka	81
5.	REZULTATI.....	82

5.1. Kognitivni i bihevioralni učinci inokulacije tau oligomera i tau fibrila u medijalni entorinalni korteks štakora	83
5.1.1. T- labirint test	83
5.1.2. Test prepoznavanja novog objekta	85
5.1.3. Test prepoznavanja nove lokacije objekta.....	87
5.1.4. Test otvorenog polja	89
5.2. Detekcija proteina tau u mozgu štakora tri dana nakon inokulacije u medijalni entorinalni korteks	94
5.2.1. Tau oligomeri i tau fibrili potiču širenje tau patologije nakon inokulacije u medijalni entorinalni korteks štakora	94
5.2.2. Širenje tau oligomera i tau fibrila tri dana nakon primjene u medijalni entorinalni korteks	96
5.3. Praćenje širenja neurofibrilarnih promjena pomoću AT8 protutijela	99
5.3.1. Praćenje širenja neurofibrilarnih promjena nakon primjene tau oligomera	99
5.3.2. Praćenje širenja neurofibrilarnih promjena nakon primjene tau fibrila.....	107
5.3.3. Praćenje širenja neurofibrilarnih promjena nakon inokulacije fiziološke otopine.....	114
5.4. Stvaranje konformacijskih promjena proteina tau u hipokampalnoj formaciji i drugim područjima moždane kore	116
5.5. Utjecaj inokulacije tau oligomera i tau fibrila na gubitak sinapsi	120
5.6. Prikaz amiloida β 1-42 i sparenih uzvojitih filamenata proteina tau metodom bojanja Tioflavinom S	124
5.7. Prikaz neurofibrilarnih promjena Gallyas bojanjem metodom po Braaku	128
5.7.1. Prikaz inkluzija pozitivnih na bojanje po Gallyasu u crvenoj jezgri (-5,64 mm od bregme), dorzalnoj rafe jezgri i retikularnoj jezgri mosta (-8,04 mm od bregme)	128
5.7.2. Inkluzije pozitivne na bojanje po Gallyasu u dorzolateralnom entorinalnom korteksu, te CA3 i CA1 polju hipokampusa (-5,64 mm od bregme).....	131
5.8. Prikaz neurohistopatoloških promjena bojanjem otopinom srebrnog nitrata prema Bielschowskom	134
5.9. Analiza razine tau fibrila i tau oligomera western blot metodom	137
5.9.1. Razina tau oligomera i tau fibrila nakon inokulacije u medijalni entorinalni korteks štakora analizirana pomoću HT7 protutijela specifičnog za tau protein čovjeka	137

5.9.2. Razina oligomernog oblika tau proteina u hipokampusu i entorinalnom korteksu štakora analizirana pomoću T22 protutijela specifičnog za injicirane tau oligomere.....	140
5.10. Analiza izražaja fosforiliranog proteina tau western blot metodom.....	143
5.10.1. Izražaj tau proteina fosforiliranog na serinu 202 i treoninu 205 (AT8)...	143
5.10.2. Izražaj proteina tau fosforiliranog na serinu 396 i serinu 404 (PHF1) ...	147
5.10.3. Izražaj proteina tau fosforiliranog na serinu 202 (CP13).....	150
5.10.4. Izražaj proteina tau fosforiliranog na treoninu 212 i serinu 214 (AT100)	153
5.11. Učinak inokulacije tau oligomera i tau fibrila na fosforilaciju proteina tau mjereno ELISA metodom	156
5.11.1. Razina proteina tau fosforiliranog na serinu 396 i serinu 404 u entorinalnom korteksu i hipokampusu štakora	156
5.11.2. Razina ukupnog proteina tau u likvoru štakora	159
5.12. Praćenje učinka primjene tau oligomera i tau fibrila na stvaranje amiloid β ¹⁻⁴²	160
5.12.1. Prikaz opterećenja plakovima na razini -5,64 mm bregme	162
5.12.2. Prikaz opterećenja plakovima na razini -6,84 mm bregme	164
5.12.3. Prikaz opterećenja plakovima na razini -8,04 mm od bregme.....	166
5.12.4. Učinak inokulacije tau oligomera i tau fibrila na stvaranje amiloida β ¹⁻⁴² mjereno ELISA metodom.....	168
6. RASPRAVA.....	170

Popis kratica

3R	zamjena, smanjenje i poboljšanje (<i>replacement, reduction, refinement</i>)
4G8	anti amiloid β protutijelo
A β	amiloid β
AD	Alzheimerova bolest
AP	amiloidni plakovi
APH-1	<i>anterior pharynx-defective 1</i>
APir	amigdalno-piriformno prijelazno područje
APOE	apolipoprotein E
APP	amiloidni prekursorski protein (<i>amyloid precursor protein</i>)
A β	amiloid β
A β ₁₋₄₂	amiloid β 1-42
APP	prekursorni protein amiloida (<i>amyloid precursor protein</i>)
AT8	fosforilirani protein tau (serin 202 i treonin 205)
BACE	β -sekretaza (<i>beta-site amyloid precursor protein cleaving enzyme</i>)
BCA	bicinkoninična kiselina (<i>bicinchoninic acid assay</i>)
BSA	albumin iz seruma goveda (<i>bovine serum albumin</i>)
β CTF	<i>β-C-terminal fragment of APP</i>
β sAPP	β -topljivi APP (<i>β-soluble amyloid precursore protein</i>)
CA	<i>Cornu Ammonis</i>
CT	kompjutorizirana tomografija
CSF	likvor
CTR	skupina životinja koja je primila fiziološku otopinu
DAB	3,3' - diaminobenzidin (<i>3,3'-diaminobenzidine</i>)
DLEnt	dorzolateralni entorinalni korteks
DRN	dorzalna rafe jezgra
DS	Downov sindrom
DSM	Dijagnostički i statistički priručnik mentalnih bolesti i poremećaja (<i>Diagnostic and Statistical Manual of Mental Disorders</i>)
EC	entorinalni korteks

EDTA	etilendiamintetraoctena kiselina (<i>ethylenediaminetetraacetic acid</i>)
ELISA	enzimski povezana imunoapsorpcijska analiza (<i>Enzyme-Linked Immunosorbent Assay</i>)
EOAD	Alzheimerova bolest s ranim početkom (<i>early-onset Alzheimer's disease</i>)
FAD	obiteljska AD (<i>familial AD</i>)
FELASA	<i>Federation for Laboratory Animal Science Associations</i>
FTDP-17	frontotemporalna demencija s parkinsonizmom zbog mutacije <i>MAPT</i> gena na kromosomu 17
GD	nazubljena vijuga (<i>Gyrus dentatus</i>)
GrDG	zrnati sloj nazubljene vijuge.
HC	hipokampus
HRP	peroksidaza (iz) hrena (<i>horseradish peroxidase</i>)
ICD-11	Međunarodna klasifikacija bolesti i srodnih zdravstvenih stanja (<i>International classification of diseases and related health problems</i>)
ILVs	intraluminalne vezikule (<i>intraluminal vesicles</i>)
LEC	lateralni entorinalni korteks
LOAD	Alzheimerova bolest s kasnim početkom (<i>late-onset Alzheimer's disease</i>)
M1	primarni motorički korteks
MAPT	s mikrotubulima povezan protein tau (<i>microtubule-associated protein tau</i>)
MCI	blagi kognitivni deficit (engl. <i>mild cognitive impairment</i>)
MEC	medijalni entorinalni korteks
MMSE	mala skala mentalnog stanja (<i>Mini-Mental State Examination</i>)
MoS	molekularni sloj subikuluma
MRI	magnetska rezonancija (<i>magnetic resonance imaging</i>)
MVB	multivezikularno tijelo (<i>multivesicular body</i>)
NFT	neurofibrilarni snopići (neurofibrillary tangles)
NIA	<i>National Institute on Aging</i>
NIA-AA	<i>National Institute on Aging and Alzheimer's Association</i> Nacionalni institut za neurološke i komunikacijske poremećaje te

NINCDS-ADRDA	moždani udar- Asocijacija za Alzheimerovu bolest i srodne poremećaje (<i>National Institute of Neurological and Communicative Disorders and Stroke-the Alzheimer's disease and Related Disorders Association</i>)
NOLT	test prepoznavanja nove lokacije objekta (<i>Novel Object Location Test</i>)
NORT	test prepoznavanja novog objekta (<i>Novel Object Recognition Test</i>)
NP	neuritički plakovi
OF	otvoreno polje
OFT	test otvorenog polja (<i>Open filed test</i>)
PBS	fosfatni pufer (<i>phosphate buffered saline</i>)
PBST	fosfatni pufer s dodatkom deterdženta Tween-a
PEN-2	<i>presenilin enhancer 2</i>
PET	pozitronska emisijska tomografija (<i>positron emission tomography</i>)
PFA	4%-tni puferirani paraformaldehid
PHF	spareni uzvojni filamenti (<i>paired helical filaments</i>)
PHF-1	protutijelo anti-tau pSer396/Ser404
PnO	retikularna jezgra mosta
PSEN1	Presenilin 1
PSEN1	Presenilin 2
p-tau	fosforilirani tau protein (<i>phosphorylated tau</i>)
ROI	područja interesa (<i>regions of interest</i>)
RN	crvena jezgra
RSG	retrosplenijalni zrnati korteks
S1	primarni somatosenzorički korteks
sAPP	<i>soluble APP,</i>
SDS-PAGE	natrijev dodecil sulfat-poliakrilamid gel elektroforeza (<i>Sodium dodecyl sulfate polyacrylamide gel electrophoresis</i>)
Tau	protein tau
TBS-T	TBS pufer s dodatkom Tween deterdženta
TF	skupina životinja koja je primila tau fibrile
TMB	3,3',5,5-tetrametilbenzidin

TO	skupina živalinja koja je primila tau oligomere
T- test	T-labirint test (<i>T-maze test</i>)
VC	vidni korteks
VSub	ventralni subikulum
WB	Western blot

1. UVOD

1.1. Alzheimerova bolest

Alzheimerovu bolest (*Alzheimer's disease*, AD) je prvi opisao dr. Alois Alzheimer 1906. godine u Tübingenu u pacijentice Auguste Deter koja je u 51. godini života pokazivala gubitak orijentacije, nemogućnost samostalnog obavljanja svakodnevnih aktivnosti, paranoju, halucinacije, deluzije i značajno otežano zapamćivanje.

Alzheimer je prvi navedene kliničke simptome bolesti povezao s prisutnošću dotad nepoznate neuropatologije u moždanoj kori, danas definirane kao amiloidni plakovi (AP) i neurofibrilarni snopići (*neurofibrillary tangles*, NFT) (1). Navedene patološke promjene prikazao je metodom srebrne impregnacije po Bielschowskom čije se modifikacije rabe i danas u svrhu vizualizacije navedenih promjena.

U svijetu je 2015. godine 46.8 milijuna ljudi bolovalo od sindroma demencije, od čega je 75% s AD (2). Procjenjuje se da u Republici Hrvatskoj više od 86 tisuća osoba boluje od AD (3). Predviđeno je da će se brojka oboljelih povećati do 2030. godine na 74.7 milijuna ljudi, te 134 milijuna ljudi do 2050. godine.

1.1.1. Dijagnoza bolesti

Klinička dijagnoza AD temelji se na međunarodnim kriterijima Dijagnostičkog i statističkog priručnika mentalnih bolesti i poremećaja DSM-V (*Diagnostic and Statistical Manual of Mental Disorders*) koji služe za postavljanje dijagnoze sindroma demencije (American Psychiatric Association, 2013). NINCDS-ADRDA kriteriji (*National Institute of Neurological and Communicative Disorders and Stroke and Alzheimer's Disease and Related Disorders Association*) objavljeni su 1984. godine, a 2011. godine prilagođeni današnjim saznanjima te služe za postavljanje kliničke dijagnoze vjerojatne ili moguće AD. Kriteriji doneseni 1984. godine upotpunjeni su od strane NIA (*National Institute on Aging*) i NIA-AA (*National Institute on Aging and Alzheimer's Association*) novim kriterijima koji jasnije definiraju razlike između demencije uzrokovane AD i ostalih demencija (4). Prema DSM-V kriterijima, ovisno o težini kognitivnih smetnji i mogućnosti samostalnog obavljanja svakodnevnih aktivnosti razlikujemo mali i veliki neurokognitivni poremećaj. Mali neurokognitivni poremećaj je na neuropsihološkim testovima definiran kao jedna do dvije standardne devijacije ispod referentnih vrijednosti, dok je veliki neurokognitivni poremećaj definiran kao

vrijednost dvije standardne devijacije ispod normalnih vrijednosti. Suprotno od malog neurokognitivnog poremećaja kod kojeg osobe zadržavaju sposobnost samostalnog svakodnevnog funkcioniranja, kod velikog se događaju kognitivne promjene koje onesposobljavaju osobu za samostalno funkcioniranje. U oba poremećaja zabilježeno je pogoršavanje u lingvističkim sposobnostima, učenju i pamćenju, pozornosti i socijalnoj kogniciji ili motornim i izvršnim sposobnostima (5).

Dijagnoza se utvrđuje testiranjem kognitivnih sposobnosti dokumentiranih pomoću Male ljestvice mentalnih sposobnosti, MMSE ljestvice (*Mini Mental Status Examination*) te neurološkim pregledom koji može uključivati snimanje mozga magnetskom rezonancijom (*magnetic resonance imaging*, MRI), kompjutoriziranom tomografijom (*computed tomography*, CT) ili pozitronskom emisijskom tomografijom (*positron emission tomography*, PET). CT i MRI snimanjem može se vidjeti postoji li atrofija moždane kore i hipokampalne regije, a PET snimanjem postoji li smanjena aktivnost pojedinih moždanih regija (6,7). Važna nadopuna dijagnostičkih kriterija je upotreba bioloških biljega određenih u tjelesnim tekućinama (krv, cerebrospinalna tekućina – likvor), kao što su koncentracija amiloida β_{1-42} , ukupni i fosforilirani protein tau, te vizualizacija amiloida β radioaktivnim biljezima. Cilj upotrebe bioloških biljega je osim razumijevanja patogeneze AD, otkrivanje AD u pretkliničkom stadiju, kako bi se mogle što ranije poduzeti preventivne mjere i usporiti daljnje napredovanje bolesti (8).

1.2. *Oblici Alzheimerove bolesti*

Dva su temeljna oblika Alzheimerove bolesti: sporadična AD i nasljedna (obiteljska) AD.

Obiteljska AD (*familial AD*, FAD) pojavljuje se u manje od 1% svih slučajeva AD, a od svih oboljelih 6% javlja se prije 65. godine života. Zato se ovaj oblik bolesti naziva i nasljedni oblik AD s ranim početkom (*early-onset Alzheimer's disease*, EOAD).

Sporadična AD javlja se nakon 65. godine života te se još naziva sporadični oblik AD s kasnim početkom (*late-onset Alzheimer's disease*, LOAD). U rjeđim slučajevima, AD može biti obiteljska bez ranog nastupanja bolesti, a također može biti i sporadična, ali s ranim početkom (9).

1.2.1. Genetička podloga obiteljske Alzheimerove bolesti

Nasljedni oblik AD prenosi se na autosomno dominantan način, a prvi simptomi obično se javljaju prije 65. godine života. Prva otkrivena mutacija koja uzrokuje nasljedni oblik AD nađena je u genu za prekursori protein amiloid β (*amyloid- beta precursor protein-APP*) na kromosomu 21 (10). Kasnije su pronađene i dodatne mutacije *APP* gena, te mutacije u genima za presenilin 1 (*PSEN1*) na kromosomu 14 i presenilin 2 (*PSEN2*) na kromosomu 1 koje objašnjavaju nasljedne slučajeve bolesti (11,12). Otkriće mutacija u navedenim genima pridonijelo je razumijevanju molekularnog mehanizma nastanka AD. Do danas je otkriveno više od 200 patoloških mutacija u ovim genima čije je zajedničko obilježje da imaju učinak na povećanje omjera peptida $A\beta_{1-42}/A\beta_{1-40}$ (13).

1.2.2. Genetička podloga sporadične Alzheimerove bolesti

Posljednja genetička istraživanja ukazuju kako sporadičan oblik AD vjerojatno nije sporadičan, već se javlja kao posljedica interakcije više gena i nekoliko čimbenika rizika te da postoji genetska predispozicija za njegov razvoj. Asocijacijske studije i analize vezanosti gena utvrdile su uključenost velikog broj gena u nastanku sporadičnog oblika AD, odgovornih za gotovo 80% slučajeva sporadične AD (14). Rezultati dobiveni ovim istraživanjima nisu uspješno replicirani u studijama na drugim populacijama, što ukazuje na to kako još uvijek nije utvrđen gen odgovoran za nastanak sporadičnog oblika AD.

Jedini do sada utvrđeni genetički čimbenik koji povećava rizik, ali se ne može smatrati i uzrokom za nastanak sporadičnog oblika AD je polimorfizam gena za apolipoprotein E (*APOE*) $\epsilon 4$. Rezultati iz dviju populacijskih studija provedenih 1993. godine ukazali su na povezanost alela $\epsilon 4$ gena za *APOE* i AD (15,16).

Gen za *APOE* nalazi se na kromosomu 19 i ima izoforme proteina E2, E3 i E4 koje se razlikuju ovisno o prisutnosti aminokiselina arginin i cistein na poziciji 112 i 158. Kod izoforme E2 cistein je na pozicijama 112 i 158; E3 ima cistein na pozicijama 112 i arginin na 158; E4 ima arginin na pozicijama 112 i 158 (17). Razlika u alelima omogućuje različitu funkciju *APOE* proteinu, gdje je izoforma proteina E2 neuroprotektivna, dok se izoforma proteina E4 povezuje s brojnim bolestima (18).

Nisu u potpunosti razjašnjeni molekularni mehanizmi djelovanja APOE proteina u razvoju AD, međutim poznato je da postoji funkcija u pohrani, prijenosu i metabolizmu kolesterola u mozgu (19). Povišena razina kolesterola u serumu osoba srednje dobi povećava rizik za obolijevanje od AD (20). APOE je također uključen u prijenosu amiloid β peptida kroz krvno-moždanu barijeru pri čemu APOE4 to provodi sporije od ostalih izoformi i time pogoduje agregaciji i stvaranju plakova (21). Ovaj polimorfizam prisutan je u 15% zdrave populacije, dok se u oboljelih od AD javlja u 65% slučajeva. Heterozigoti za $\epsilon 4$ alel imaju pet puta povećan rizik obolijevanja od AD, dok je kod homozigota taj rizik povećan 20 puta (22). APOE $\epsilon 4$ alel utječe na raniju pojavu simptoma AD bolesti, pri čemu svaka kopija $\epsilon 4$ alela smanjuje pojavu simptoma za desetak godina (15).

Osim navedene genetičke podloge, ostali važni rizični čimbenici za nastanak AD su dob (23) i spol gdje je rizik obolijevanja veći za žene (24). U posljednje vrijeme smatra se da je dodatni rizični čimbenik traumatska ozljeda glave (25), niži stupanj obrazovanja (26), hipertenzija (27) i dijabetes tipa II (28).

1.3. Klinički pokazatelji AD

Glavni simptomi osoba oboljelih od AD su progresivni gubitak kognitivnih funkcija i pamćenja, te vidljive promjene u ponašanju koje uključuju agresivno i hiperaktivno ponašanje, psihozu i depresiju (29). Uzrok navedenih simptoma je propadanje neurona u subkortikalnim i kortikalnim regijama te poremećaj u radu neurotransmiterskih sustava (30), (31), (32).

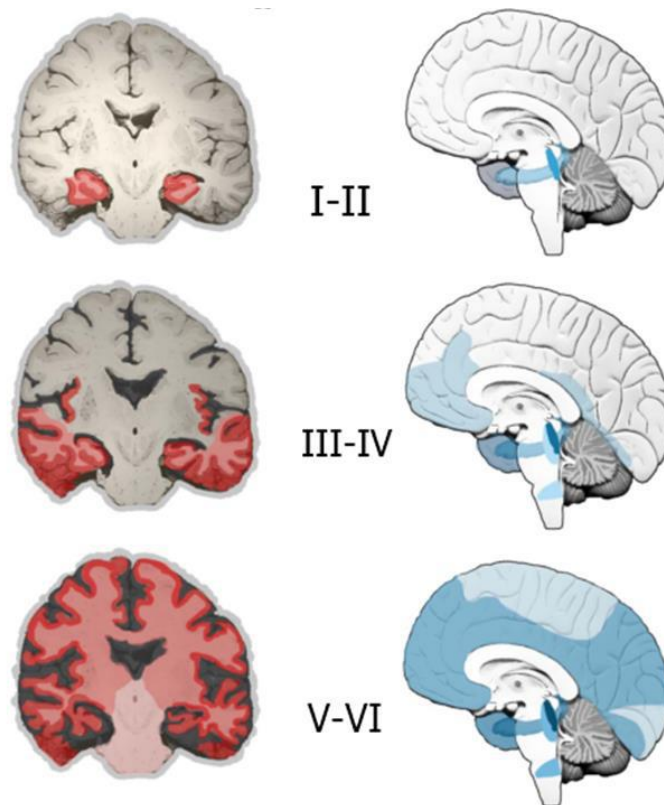
Sjögren je 1950. godine prvi podijelio tijek i simptome AD u tri stadija (33).

Prvi stadij AD je okarakteriziran gubitkom deklarativnog (eksplicitnog) epizodičkog pamćenja (nesposobnost svjesnog doziva svakodnevnih događaja te vremenskih i prostornih asocijacija). U ovom stadiju može doći do poteškoća u obavljanju svakodnevnih aktivnosti. Vrlo rano se uz kognitivne simptome javljaju i nekognitivni simptomi (promjene u raspoloženju, emocijama, apetitu, ciklusu budnosti i spavanja, smetenost u sumrak, zbunjenost, uzrujanost, depresivnost i drugi) (34). U drugom stadiju AD dolazi do pogoršanja u semantičko eksplicitnom pamćenju što dovodi do poteškoća u prepoznavanju bliskih osoba. Također, dolazi do značajnijeg oštećenja

govora i percepcije. U trećem stadiju dolazi do teškog propadanja svih kognitivnih sposobnosti. Dolazi do gubitka eksplicitnog i narušavanja implicitnog pamćenja čime se ograničava sposobnost svakodnevnog funkcioniranja i osobe postaju ovisne o skrbnicima (33). Poremećaj u prostornoj orijentaciji kod osoba oboljelih od AD može se javiti kao rani simptom koji prethodi poteškoćama u zapamćivanju te karakterizira prodromalni stadij bolesti (35), u kojem osobe ne pokazuju odstupanja u svakodnevnom funkcioniranju međutim dolazi do jakog kognitivnog propadanja (36). Prema reviziji Međunarodne klasifikacije bolesti i srodnih zdravstvenih stanja (*International classification of diseases and related health problems*, ICD-11) taj se stadij naziva blagi spoznajni poremećaj (*Mild Cognitive Impairment*, MCI) (37).

1.4. Neuropatološke promjene u AD

Neuropatološke promjene u AD se mogu rangirati pomoću tri parametra korištenih za „ABC“ bodovanje. Parametar A su opisali Thal i suradnici 2002. godine i odnosi se na promjene amiloida β (A0: $A\beta$ i amiloidni plakovi nisu prisutni; A1: Thal faza 1 ili 2; A2: Thal faza 3; A3: Thal faza 4 ili 5) (38), (39). U fazi 1 zahvaćen je čeon, sljepoočni, tjemeni i zatiljni režanj, u fazi 2 entorinalni korteks, hipokampus, cingularna vijuga, inzula i presubikul, u fazi 3 jezgre međumozga, strijatum i kolinergičke jezgre mediobazalnog telencefalona, u fazi 4 moždano deblo te u fazi 5 mali mozak (38). Parametar B se odnosi na neurofibrilarne stadije koje su 1991. godine opisali Braak i Braak. (B0: bez NFT; B1: Braak stadij I/II s NFT prisutnim pretežno u entorinalnoj moždanoj kori; B2: stadiji III/IV s NFT prisutnim najviše u hipokampusu i amigdali te prošireni na asocijacijski korteks; B3: stadiji V/VI s NFT, neuropilnim nitima i distrofičnim neuritima prisutnim u neokorteksu te naposljetku u primarnoj osjetnoj i motoričkoj moždanoj kori) (**Slika 1.4.1**) (40). Parametar C se odnosi na rasprostranjenost neuritičkih plakova (NP) (sastavljenih od $A\beta$ jezgre okružene distrofičnim neuritima u kojima se nakuplja hiperfosforilirani tau protein). Rasprostranjenost NP je opisana kao C0: bez NP, C1: rijetki NP, C2: umjereno NP, C3: česti NP (39). ABC skale se koriste za definiranje četiriju razina neuropatoloških promjena u AD: bez promjena, slabe, srednje i visoke razine neuropatoloških promjena u AD (39).



Slika 1.4.1. Topografska progresija neurofibrilarne degeneracije prema Braak I Braak, 1991 (40). U stadiju I i II dolazi do širenja neurofibrilarnih promjena od transentorinalne regije do hipokampalne formacije, što klinički korelira s gubitkom pamćenja nedavnih događaja, blagom prostornom dezorijentacijom te manjim poteškoćama u svakodnevnim aktivnostima. U stadijima III i IV dolazi do širenja na sljepoočnu, tjemenu i čeonu moždanu koru što klinički korelira s poteškoćama u prisjećanju, teškog pronalaženja prave riječi, vremenskom i prostornom dezorijentacijom i poteškoćama s koncentracijom i razumijevanjem. U stadijima V i VI širenje zahvaća primarnu osjetnu i motoričku moždanu koru što je povezano s poteškoćama u prepoznavanja objekta te percepcijskim i motoričkim vještinama. Preuzeto i prilagođeno prema: (39).

1.5. *Pretpostavke o nastanku Alzheimerove bolesti*

S obzirom da neuropatološke promjene u AD nastaju kao posljedica različitih patoloških mehanizama, razvilo se više pretpostavka o nastanku AD. Dvije glavne pretpostavke su amiloidna i tau te one objašnjavaju nakupljanje AP i NFT u mozgu oboljelih osoba. Pored navedenih glavnih pretpostavki, postoje i neke manje zastupljene teorije koje nastoje objasniti nastale neuropatološke promjene, to su

kolinergička hipoteza, oksidativna hipoteza, hipoteza poremećaja funkcije mitohondrija i lizosoma, hipoteza neuroinflammacije i hipoteza neurovaskularne disfunkcije (41–43).

1.5.1. Amiloidna hipoteza

Nakon otkrića da su AP sačinjeni uglavnom od amiloida β ($A\beta$) kao glavnog strukturnog proteina (44,45) nastala je „amiloidna kaskadna hipoteza“ koja dominira u istraživanjima od tada pa sve do danas (46,47). Prema navedenoj hipotezi neravnoteža između proizvodnje i uklanjanja $A\beta$ u mozgu je glavni patološki proces koji potiče druge patološke promjene koje u konačnici dovode do neurodegeneracije (48). Kod obiteljskog oblika AD s ranim početkom dolazi do mutacije u genima za proteine uključene u stvaranje $A\beta$, dok kod sporadične AD dolazi do neravnoteže između proizvodnje i uklanjanja $A\beta$ (49).

$A\beta$ peptid (molekularna masa 4.2 kDa) nastaje cijepanjem amiloidnog prekursorskog proteina (*amyloid precursor protein, APP*) (50) kodiranim genom na 21. kromosomu (51). Alternativnim izrezivanjem *APP*-a nastaju tri glavne izoforme APP_{695} , APP_{751} i APP_{770} . Postoje dva važna puta razgradnje *APP*-a, put α - sekretaze (neamiloidogeni put) koji prevladava kod zdravih osoba i put β - sekretaze (amiloidogeni put) koji prevladava u AD (52), međutim dokazana je prisutnost tog puta i u zdravih ljudi (53) (**Slika 1.5.1.1**).

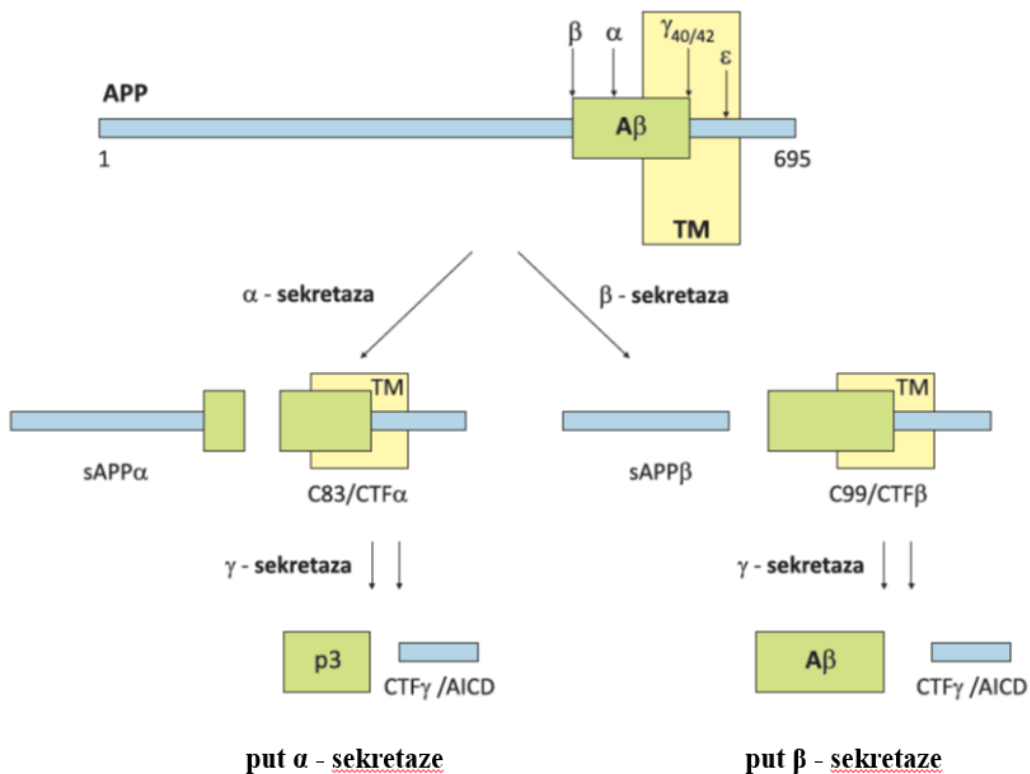
U neamiloidogenom putu, enzim α -sekretaza (skupina metaloproteinaznih enzima ADAM10) cijepa *APP* kod lizina 16 pri čemu nastaje topljivi N-terminalni dio (*soluble APP, sAPP*) (18) i C-terminalni dio *APP*-a (*C-terminal fragment, CTF*) koji reže γ -sekretaza i nastaje kraći peptid p3 koji ne sudjeluje u nakupljanju i stvaranju plakova (54) (**Slika 1.5.1.1**).

U amiloidogenom putu, razgradnja β -sekretazom (*beta-site amyloid precursor protein cleaving enzyme, BACE*) dovodi do cijepanja *APP*-a na početku $A\beta$ slijeda i oslobađanja β -topljivog *APP* (β -*soluble amyloid precursor protein, β sAPP*) koji se otpušta i β CTF (*β -C-terminal fragment of APP*) koji ostaje vezan za membranu. Iz njega u ovisnosti o položaju cijepanja γ -sekretaze nastaje $A\beta$ od 40 ($A\beta_{1-40}$) ili 42 aminokiseline ($A\beta_{1-42}$) (52) (**Slika 1.5.1.1**). U sporadičnoj AD značajno je povećana β -

sekretazna aktivnost (55). ~80-90% nastalih A β peptida čine oni građeni od 40 aminokiselina, a 5-10% građeni od 42 aminokiseline. Topljivi A β teži agregaciji u topljive oligomere i stvaranju većih netopljivih vlakna. A β građen od 42 aminokiseline potiče abnormalnu agregaciju peptida A β jače nego A β građen od 40 aminokiselina (56), te je glavni oblik A β koji se nakuplja u mozgu (55,56).

Glavni dokazi koji potkrepljuju amiloidnu hipotezu su istraživanja mutacije gena za proteine APP, PSEN1 i PSEN2, povezanih s uzrokom nasljednog oblika AD. Mutacije u genu *APP* dovode do prekomjernog stvaranja i nakupljanja A β , a mutacije u genima *PSEN1* i *PSEN2* do stvaranja A β ₁₋₄₂ (57,58). Također, pronalazak zaštitne mutacije u blizini mjesta gdje β sekretaza cijepa APP, dodatno potvrđuje navedenu hipotezu. Tzv. zaštitna mutacija čini APP slabijim supstratom za cijepanje β sekretazom, zbog čega postoji manja vjerojatnost obolijevanja od AD (59,60).

γ -sekretaza je multiproteinski kompleks koji se sastoji od četiri proteina: presenilina 1, nikastrina, APH-1 (*anterior pharynx-defective 1*) i PEN-2 (*presenilin enhancer 2*) (61). Za normalno funkcioniranje γ -sekretaze potrebne su sve četiri komponente. U AD dolazi do promjena u djelovanju γ -sekretaze što uzrokuje stvaranje dužeg oblika A β (55). Dodatno u prilog ovoj teoriji ide činjenica da osobe s Downovim sindromom (DS) (trisomija 21. kromosoma) koje imaju tri kopije *APP* gena, razvijaju plakove rano u životu (62), slično kao što je i slučaj kod obitelji kod kojih postoji duplikacija *APP* lokusa (63).



Slika 1.5.1.1. Shematski prikaz procesiranja amiloidnog prekursorskog proteina (APP). Dva puta razgradnje APP-a, put α - sekretaze (neamiloidogeni put) koji prevladava kod zdravih osoba i put β - sekretaze (amiloidogeni put) koji prevladava u AD. TM: transmembranska regija; C83: proteolitički produkt razgradnje APP; C99: proteolitički produkt razgradnje APP; AICD: APP unutarstanična C terminalna domena; CTF α : c terminalni fragment nastao cijepanjem α sekretaze; CTF β : c terminalni fragment nastao cijepanjem β sekretaze; CTF γ : c terminalni fragment nastao cijepanjem γ - sekretaze; p3: p3 fragment; A β : amiloid β ; Preuzeto i prilagođeno prema: (64).

Jedan od nedostataka hipoteze je usmjerenost samo na A β , zanemarujući i moguće interakcije s drugim čimbenicima koji bi mogli prethoditi u patološkom procesu, kao interakcije s proteinom tau (65).

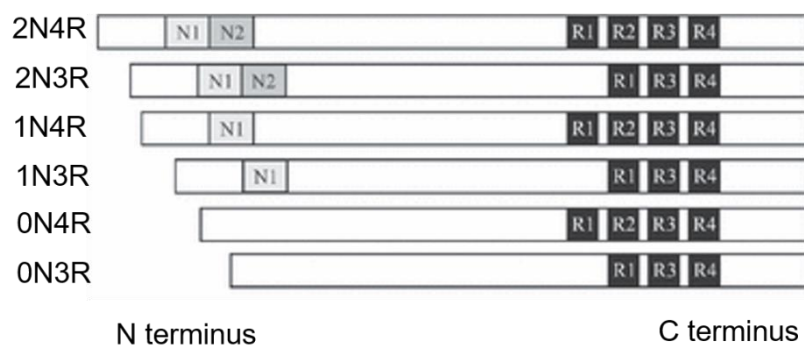
1.5.2. Tau hipoteza

Protein tau pripada skupini s mikrotubulima povezanih proteina (*microtubule-associated protein tau*, MAPT), te unakrsno povezujući monomere α i β tubulina igra važnu ulogu u sastavljanju i stabilizaciji mikrotubula (66). Uglavnom je eksprimiran u aksonima s višim razinama mRNA i proteina u kori i hipokampusu nego u bijeloj tvari i

malom mozgu (67). Također eksprimiran je u nižim razinama u dendritima, jezgri i sinapsama (68). U patološkim uvjetima pojačana fosforilacija proteina tau uzrokuje promjenu njegove konformacije, odvajanja od mikrotubula i posljedično dolazi do nakupljanja u neurofibrilarne snopiće kao i niti neuropila, koje su patološko obilježje tauopatija (69–72). Uočeno je da u osoba oboljelih od AD dolazi do porasta razine proteina tau 4 do 8 puta u odnosu na zdrave osobe iste dobi i spola, što je povezano s abnormalno hiperfosforiliranim proteinom tau (73).

1.6. Izoforme proteina tau

Protein tau postoji u obliku šest izoformi u dužini od 352 do 441 aminokiseline koje nastaju alternativnim prekrajanjem mRNA iz jednog gena *MAPT*, a izražavaju se u mozgu odraslog čovjeka (74), kao i u mozgu štakora (75). *MAPT* gen nalazi se na kromosomu 17 i sadrži 16 eksona (76). Alternativnim prekrajanjem eksona 2, 3 i 10 nastaje 6 izoformi proteina tau koje se međusobno razlikuju prema prisutnosti N-terminalnog dijela; 0 (0N), 1 (veličine 29 ak, 1N) ili 2 (veličine 58 ak, 2N), odnosno prisutnosti 3 ili 4 mikrotubul – vežuće domene (3R i 4R) (77,78) (**Slika 1.6.1**). C terminalna regija veže se za mikrotubule a N-terminalna regija s plazmatskom membranom i drugim citoskeletnim proteinima (77,79).



Slika 1.6.1. Izoforme proteina tau. Izoforme se razlikuju prema odsutnosti ili prisutnosti jednog ili 2 N-terminalnog dijela (0N, 1N 2N) i prema prisutnosti 3 (R1, R3 ili R4) ili 4 (R1, R2, R3 ili R4) mikrotubul – vežuće domene. Preuzeto i prilagođeno prema: (75).

Svaka izoforma proteina tau ima različitu ulogu te drugačiji obrazac izražaja tijekom razvitka. Tijekom embrionalnog i fetalnog razdoblja predominantno se izražava

najkraća izoforma tau (0N3R, fetalni oblik), dok se ostali oblici počinju izražavati postnatalno (80). Nisu točno objašnjene različite fiziološke uloge svih izoformi, međutim pokazano je da dolazi do promjene u omjeru izražaja 3R i 4R proteina tau u pojedinim tauopatijama (81), te da postoji određen omjer 3R i 4R proteina tau karakterističan za pojedinu tauopatiju. Tako se u AD nalazi podjednak omjer 3R i 4R izoformi proteina tau u neuronima, glija stanicama i cerebrospinalnoj tekućini (82). Najdulja tau izoforma 2N4R građena je od hidrofилnih aminokiselina, odnosno 80 Ser ili Thr ostataka, 56 negativnih Asp ili Glu ostataka, 58 pozitivnih Lys ili Arg ostataka i 8 aromatskih (5 Tyr i 3 Phe) ostataka. Iako je protein tau bazičan, može se podijeliti u 4 poddomene, ovisno o naboju i motivima domene (78,83): N-terminalna domena (AA 1–150), prolinom bogata domena (AA151–243), mikrotubul – vežuća domena (građena od 3 ili 4 ponavljajuća motiva) i C terminalna domena AA370–441.

Kako bi se istražila uloga proteina tau u AD, koriste se različiti animalni modeli, među kojima su i transgenični štakorski modeli AD. Međutim, za razliku od čovjeka, u ranijim istraživanjima sugerirano je da mozak štakora eksprimira samo tri 4R tau izoforme na razini proteina (84,85) i na razini mRNA (85–87), te je samo nekoliko autora sugeriralo postojanje više od 4 tau izoformi u mozgu štakora (88,89). Rezultati prema Hanes i suradnicima pokazali su da mozak odraslih štakora sadrži šest tau izoformi poput ljudi. Ekspresija 4R tau izoformi bila je devet puta veća od ekspresije 3R izoforme (75).


Nadalje, razina proteina 0N, 1N ili 2N bila je 30%, 35% i 35% ukupnog tau. Za razliku od štakora u odraslom ljudskom mozgu, omjer 3R tau i 4R tau izoformi je 1: 1 (77), a 0N, 1N i 2N tau izoforme čine oko 37%, 54% i 9% ukupnog tau (90).

1.7. Fosforilacija proteina tau

Fosforilacija regulira fiziološku funkciju proteina tau kontrolirajući njegovo vezanje za mikrotubule (91). U istraživanju Hasegawa i suradnika prvog puta je opisan i izoliran fosforilirani protein tau iz mozga osoba oboljelih od AD (92). Naknadno je pokazano da neurofibrilarni snopići sadrže fosforilirani protein tau i da postoji povezanost s nastankom kognitivnih oštećenja u AD (93,94).

Određena mjesta fosforilacije proteina tau usko su povezana s neuropatologijom jer fosforilacija na tim mjestima uzrokuje agregaciju u obliku neurofibrilarnih snopića

(95,96). U AD identificirano je 45 mjesta fosforilacije (Y18, S46, S68, S69, T71, S113, T123, T153, T175, T181, S184, S185, S191, Y197, S198, S199, S202, T205, S208, S210, T212, S214, T217, T231, S235, S237, S238, S258, S262, S289, S356, Y394, S396, S400, T403, S404, S409, S412, S413, T414, S416, S422, T427, S433, S435) (97) (Slika1.7.1).



Slika 1.7.1. Pozicije mjesta fosforilacije proteina tau u osoba oboljelih od AD. Identificirano je približno 45 mjesta fosforilacije, najviše u Prolinom- bogatoj i C- terminalnoj domeni, s nekoliko mjesta unutar mikrotubul – vežuće domene. Šest mjesta fosforilacije identificirano je specifičnim protutijelima na fosforilirani tau (narančasto obojena mjesta); preostala mjesta fosforilacije identificirana su masenom spektrometrijom i/ili Edmanovom razgradnjom. Preuzeto i prilagođeno prema: (97).

Većina istraživača smatra da hiperfosforilacija proteina tau dovodi do mijenjanja njegove konformacije što uzrokuje odvajanje od mikrotubula i razgradnju mikrotubula (98). Odvojeni hiperfosforilirani tau nakuplja se u unutrašnjosti stanice zajedno sa ostalim proteinima vezanim za mikrotubule, te kao posljedica toga dolazi do poremećenog aksonskog transporta i smetnji u sinaptičkoj funkciji neurona što rezultira propadanjem neurona (82). Manji broj istraživača smatra da prvo dolazi do presavijanja proteina tau, a tek potom fosforilacije i odvajanje od mikrotubula (99). Protein tau koji je abnormalno fosforilirani nalazi se i u citosolu moždanog tkiva osoba s AD gdje čini i do 40 % ukupnog abnormalnog proteina tau.

In vitro istraživanja pokazala su da abnormalno fosforilirani protein tau ne stupa u interakciju s alfa i beta tubulinom mikrotubula, već uzrokuje odvajanja normalnog tau i drugih proteina pridruženih mikrotubulima od mikrotubula (100).

Fosforilacija proteina tau je regulirana složenim odnosom više Ser/Thr kinaza, uključujući GSK-3 β , CDC2, PKA, PKC, CDK5, MARK, JNK, p38/MAPK, kazein kinazu II i fosfatazu, što rezultira nastajanjem različitih obrazaca fosforilacije u određenim fazama AD (101).

U ranoj fazi AD dolazi do fosforilacije proteina tau na epitopima Ser262, Thr231 i Thr153 (70). Fosforilacija na epitopu Ser262 i Thr231 inhibira vezanje proteina tau za mikrotubule za 35% i 25 % (102). Daljnja fosforilacija proteina tau je na epitopima Thr175/181, Ser262/356, Ser422, Ser46, Ser214 i Thr212. Kasni obrazac fosforilacije proteina tau je na epitopima Ser199/Ser202/Thr205 i Ser396/404 (70). Druga istraživanja pokazala su da je fosforilacija proteina tau na epitopima Ser396/404 (103) i Ser199/Ser202/Thr205 (104) jedan od najranijih događaja u patologiji AD.

Osim fosforilacije, dolazi i do drugih posttranslacijskih modifikacija koje mijenjaju biološka svojstva proteina tau. Najviše istraživana promjena proteina tau je osim fosforilacije, acetilacija (105). Ranija istraživanja tau acetilacije pokazale su da ona može uzrokovati fosforilaciju i agregaciju proteina tau (106,107), međutim kasnije je pokazano da acetilacija može inhibirati agregaciju proteina tau (108) i imati mogući zaštitni učinak na razvoj patoloških promjena (109). Ostale moguće posttranslacijske promjene su ubikvitinacija (110), glikozilacija i metilacija (111,112).

1.8. Širenje patologije proteina tau

U AD širenje patologije proteina tau prati Braak i Braak neuropatološke stadije. Braak i Braak razvili su stupnjeve za ocjenjivanje tau patologije, stoga se bolest obično opisuje u terminima Braak i Braak stadija (40).

Najranije karakteristične promjene za AD zahvaćaju područja mozga transentorinalnog korteksa sa blagim zahvaćanjem regije CA1 i izokortikalnih regija (Stadij I/II).

U stadiju III/IV dolazi do izražajnije tau patologije u transentorinalnom i entorinalnom korteksu, brojnim neurofibrilarnim snopćima i neuropilnim nitima u hipokampalnoj formaciji, blagoj tau patologiji u talamusu i amigdali te tau lezijama u kortikomedijalnom dijelu amigdale i bazolateralnoj jezgri, zajedno s razvojem patologije u jezgri putamen i accumbens.

U fazi V/VI kontinuirano se povećava tau patologija u hipokampalnoj formaciji, te dolazi do širenja patologija na stratum oriens i radiatum. Dodatno su zahvaćeni hipotalamus, klostum i *substantia nigra* (40,113).

Hurtado i suradnici definirali su shemu stupnjevanja tau patologije u mišjem modelu AD, prema kojoj najranije vidljive promjene nastaju u entorinalnoj moždanoj kori sa sporadičnim promjenama unutar 2/3 sloja neokorteksa (faza I/II), zatim dolazi do širenja tau patologija u hipokampalnu formaciju i neokortikalne slojeve (stupanj III/IV), te na kraju u striatum, talamus i duboke slojeve neokorteksa (stadij V/VI) (114).

1.9. Aferentne i eferentne veze entorinalne moždane kore štakora

Entorinalni korteks čini sustav asocijacijskih i komisurnih veza. Projekcije koje potječu iz lateralnog entorinalnog korteksa povećanjem svoje udaljenosti od ishodišta smanjuju svoju gustoću, dok one iz medijalnog entorinalnog korteksa povećavaju svoju gustoću. Stoga su asocijacijske veze koje potječu iz medijalnog entorinalnog korteksa izraženije od onih iz lateralnog entorinalnog korteksa (115).

1.9.1. Povezanost s hipokampalnom formacijom i parahipokampalnim područjem

Entorinalni korteks projicira na sva polja hipokampalne formacije (116–119). Vlakna perforantnog puta potječu uglavnom od neurona smještenih u slojevima entorinalnog korteksa II i III, dok manji dio projekcija potječe iz dubljih slojeva. Iako se smatralo da su zvjezdaste stanice u sloju II i piramidne stanice u sloju III izvorne stanice za perforantni put, pokazano je da mnoge druge vrste stanica, uključujući barem nekoliko GABA-ergičkih živčanih stanica (120), također projicira na hipokampalna polja (121–123).

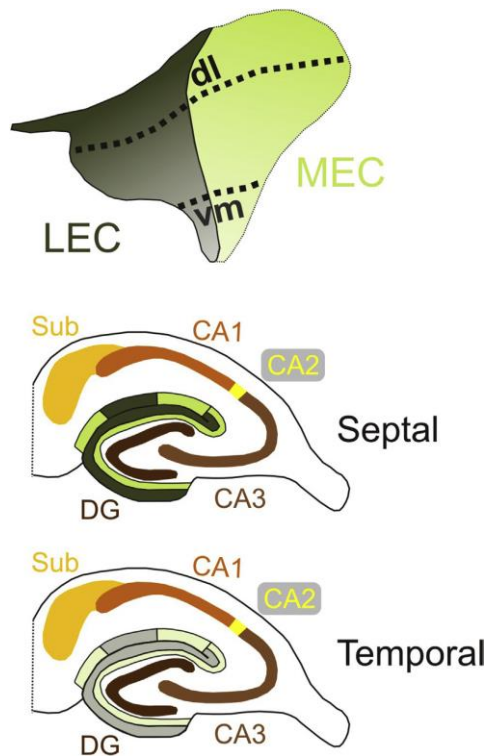
1.9.1.1. Nazubljena vijuga (Gyrus dentatus, GD)

Ipsilateralna projekcija na *gyrus dentatus* (GD) proizlazi uglavnom iz zvjezdastih, piramidnih i multipolarnih stanica sloja II entorinalnog korteksa (117,124,125). Manji

dio projekcija perforantnog puta dolazi iz piramidnih i bipolarnih stanica dubokih slojeva entorinalnog korteksa (126–128).

Vlakna koja potječu iz površinskih slojeva lateralnog entorinalnog korteksa završavaju u vanjskoj trećini molekularnog sloja GD, a vlakna iz medijalnog entorinalnog korteksa završavaju u srednjoj trećini molekularnog sloja (129–132).

Metodom retrogradnog označavanja vlakana (*tracing*) pokazana je longitudinalna topografija projekcija entorinalnog korteksa na GD. Stanice koje se nalaze dorzolateralno u lateralnom i medijalnom entorinalnom korteksu projiciraju na septalno područje GD, a stanice koje se nalaze ventromedijalno projiciraju na temporalne razine GD (**Slika 1.9.1.1.1**) (115,119,132–134).



Slika 1.9.1.1.1. Shematski prikaz laminarne i topografske organizacije perforantne projekcije na nazubljenu vijugu, hipokampus i subikulum. Gornja slika prikazuje površinu entorinalnog korteksa štakora podijeljenu na medijalno (MEC; svijetlo zelena) i lateralno (LEC; tamnozeleno) područje. Dorzolateralni (dl) dijelovi entorinalnog korteksa projiciraju na septalne razine hipokampalne formacije, dok ventromedijalni (vm) dijelovi projiciraju na temporalne razine hipokampalne formacije. LEC projicira na vanjsku jednu trećinu molekularnog sloja GD i *stratum lacunosum moleculare* CA3 sloja, dok MEC projicira na srednju jednu trećinu ovih

slojeva. Nasuprot tome, u CA1 i subikulumu, LEC i MEC različito projicira duž poprečne osi. LEC projicira na granicu CA1 i subikuluma dok MEC završava više proksimalno u CA1 i više distalno u subikulumu. Preuzeto iz: (135).

1.9.1.2. *Cornu Ammonis (CA)*

Cornu Ammonis dio je hipokampusa čija građa je podijeljena u 3 citoarhitektonska polja CA3, CA2 i CA1 (136). Perforantni put završava u svim poljima CA (117,126,130,132,133,137).

CA3 polje

Perforantni put od entorinalnog korteksa do CA3 pokazuje sličnu organizaciju kao projekcije od entorinalnog korteksa do GD. Ekscitatorna projekcija potječe iz II. sloja entorinalnog korteksa (117,138), a istraživanje unutarstaničnim označavanjem (139) pokazalo je da kolaterali istog sloja stanica dosežu i GD i područje CA3. Projekcija II. sloja entorinalnog korteksa završava u molekularnom sloju CA3/CA2. Stanice lateralnog entorinalnog korteksa projiciraju na površinski dio molekularnog sloja, a stanice medijalnog entorinalnog korteksa projiciraju u duboki dio molekularnog sloja (**Slika 1.9.1.1.1**) (140). Također je uočeno da stanice koje se nalaze u dorzolateralnom dijelu lateralnog i medijalnog entorinalnog korteksa projiciraju na septalne razine CA3/CA2, dok stanice koje se nalaze u medijalnom dijelu lateralnog i medijalnog entorinalnog korteksa projiciraju na temporalne razine CA3/CA2 (132–134,141).

CA2 polje

Iako ne postoje podatci za štakora, elektrofiziologijom *in vitro* na tkivu mišjeg modela (142) pokazano je postojanje ekscitatornih projekcija II. sloja entorinalnog korteksa prema CA2 koje tvore disinaptički kortiko-hipokampalni krug.

CA1 polje

Organizacija projekcije iz entorinalnog korteksa prema CA1 polju i subikulumu značajno se razlikuje od projekcije prema GD i području CA3, budući da entorinalne projekcije prema CA1 potječu iz sloja III, a ne iz sloja II (117,127).

U CA1 polju, medijalne i lateralne komponente perforantnog puta završavaju u *stratum lacunosum moleculare*. Vlakna iz medijalnog entorinalnog korteksa završavaju uglavnom u proksimalnom dijelu CA1, dok vlakna iz lateralnog entorinalnog korteksa

završavaju u distalnom dijelu CA1 (116,140,143). Dio entorinalnog korteksa koji je najbliži žljebu *sulcus rhinalis* povezuje se sa septalnim dijelom CA1, dok se udaljeni dio povezuje s temporalnim dijelom CA1 (**Slika 1.9.1.1.1**) (143).

1.9.1.3. *Subikulum*

Projekcija od entorinalnog korteksa do subikuluma potječe uglavnom iz sloja III, iako aksoni stanica sloja II, V i VI, koji prelaze subikulum na svom putu do GD i regije CA3, također daju kolaterale koji završavaju u subikulumu (127,139,144,145). Vlakna perforantnog puta usmjerena su prema vanjskom dijelu molekularnog sloja subikuluma (130,131).

Kao i kod CA1 projekcije, ovisno o položaju ishodišnih stanica u entorinalnom korteksu, vlakna su usmjerena prema određenom dijelu subikuluma (**Slika 1.9.1.1.1**). Lateralni perforantni put projicira prema proksimalnom dijelu subikuluma, a medijalni perforantni put na distalnije dijelove subikuluma (118,134,146).

1.9.1.4. *Povezanost s kontralateralnom hipokampalnom formacijom*

Također, iz entorinalnog korteksa dolazi do projekcije prema kontralateralnoj hipokampalnoj formaciji koja proizlazi isključivo iz stanica III. sloja entorinalnog korteksa (117). Najveća komponenta ove projekcije usmjerena je prema GD, ali regije CA3, CA1 i subikulum također primaju kontralateralne projekcije (130,147–150).

1.9.1.5. *Presubikulum i parasubikulum*

Entorinalni korteks slabo inervira parahipokampalna područja presubikulum i parasubikulum, te većina tih vlakana proizlazi iz dorzolateralnog pojasa medijalnog i lateralnog entorinalnog korteksa (119). Vlakna iz stanica lateralnog i medijalnog entorinalnog korteksa završavaju pretežno u sloju I presubikuluma i parasubikuluma (137,148–150). Nije uočena kontralateralna projekcija od entorinalnog korteksa do presubikuluma i parasubikuluma (135).

1.9.1.6. *Peririnalni korteks i postrinalni korteks*

Entorinalni korteks šalje svoje projekcije prema svim slojevima peririnalnog korteksa (151), uglavnom iz sloja III i V lateralnog entorinalnog korteksa, dok slabija projekcija potječe iz sloja V medijalnog entorinalnog korteksa (152).

Svi dijelovi entorinalnog korteksa projiciraju na postrinalni korteks, iako je ova projekcija slabija u usporedbi s projekcijom iz entorinalnog do peririnalnog korteksa (119). Najjača projekcija potječe iz dorzolateralnih i intermedijarnih domena, a završava u sloju VI postrinalnog korteksa (152).

1.9.2. ***Povezanost s neokorteksom***

Entorinalni korteks projicira na različite neokortikalne regije, no veze su prilično slabe (153,154). Lateralni entorinalni korteks jače projicira na piriformni, frontalni, inzularni, temporalni, cingularni i somatosenzorni korteks u usporedbi s medijalnim entorinalnim korteksom. Nije pronađena razlika u jačini projekcije na okcipitalni korteks (155).

1.9.2.1. *Piriformni korteksa*

Površinski slojevi piriformnog korteksa primaju znatne projekcije iz lateralnog i medijalnog entorinalnog korteksa, a najjača veza potječe iz dorzolateralnog i ventromedijalnog lateralnog entorinalnog korteksa i ventromedijalnog medijalnog entorinalnog korteksa (119,155). Projekcije na njušna polja pretežno proizlaze iz slojeva II i V središnjih dijelova lateralnog i medijalnog entorinalnog korteksa (154).

1.9.2.2. *Frontalni korteks*

Lateralni entorinalni korteks, a posebno dorzolateralni entorinalni korteks, projicira umjereno snažno na frontalni korteks. Eferentne veze medijalnog entorinalnog korteksa su oskudnije, ali još uvijek postoji znatna inervacija frontalnih regija iz cijelog medijalnog entorinalnog korteksa (119,155,156). Lateralni entorinalni korteks umjereno projicira na prelimbički i infralimbički korteks, dok medijalni entorinalni korteks ima slabiju povezanost s tim područjima (155–157). Slojevi entorinalnog korteksa III–V šalju projekcije na infralimbički korteks, a samo sloj V inervira prelimbički

korteks (158). Završetci vlakana medijalnog entorinalnog korteksa i lateralnog entorinalnog korteksa detektirani su u slojevima I i VI motoričkog područja i slojevima I–III orbitalnog, prelimbičkog i infralimbičkog područja (119,155,159).

1.9.2.3. *Inzularni korteks*

Slojevi medijalnog i lateralnog entorinalnog korteksa II, III i V šalju umjerene projekcije prema svim slojevima inzularnog korteksa, a uglavnom na stražnji agrularni inzularni korteks. Najčvršća veza proizlazi iz dorzolateralnog dijela lateralnog entorinalnog korteksa i ventromedijalnog lateralnog i medijalnog entorinalnog korteksa (119,155).

1.9.2.4. *Temporalni korteks*

Postoji samo lagana veza od entorinalnog korteksa do temporalnog korteksa i ona uglavnom potječe iz dorzolateralnog dijela lateralnog i medijalnog entorinalnog korteksa (119,155).

1.9.2.5. *Cingularni korteks*

Projekcija od entorinalnog korteksa do cingularne regije prilično je slaba. Lateralni entorinalni korteks uglavnom projicira na prednje cingularne regije, dok medijalni entorinalni korteks jače projicira na retrosplenijalni korteks (119,155,157). U medijalnom entorinalnom korteksu projekcije uglavnom potječu iz neurona sloja V koji se nalaze u kaudalnom dijelu (160).

1.9.2.6. *Parijetalni korteks*

Projekcije u parijetalni korteks su slabe i uglavnom potječu iz dorzolateralnog lateralnog i medijalnog entorinalnog korteksa. Glavni dio projekcije iz entorinalnog korteksa uglavnom završava u primarnom somatosenzornom korteksu. Medijalni entorinalni korteks slabo projicira na posteriorni parijetalni korteks (119,155).

1.9.2.7. *Okcipitalni korteks*

Postoji vrlo slaba veza između entorinalnog korteksa i okcipitalnih područja (slojevi I–II i VI), s najjačom projekcijom na lateralnu vidnu regiju (119,155).

1.9.3. Povezanost sa subkortikalnim područjem

1.9.3.1. Njušno područje

Iz dorzolateralnih i srednjih pojasa lateralnog entorinalnog korteksa i ventromedijalnog pojasa medijalnog entorinalnog korteksa izlazi snažna projekcija prema endopiriformnoj jezgri (119,161). Entorinalni korteks također projicira na medijalne dijelove njušne kvržice (*tuberculum olfactorium*) (162).

1.9.3.2. Septalno područje

Entorinalni korteks projicira na lateralni septum, *nucleus septalis medialis* i vertikalnu granu dijagonalnog pojasa Broca (*stria diagonalis*) (119,163,164). Vlakna uglavnom proizlaze iz stanica u sloju Va lateralnog i medijalnog entorinalnog korteksa, iako u medijalnom dijelu lateralnog i medijalnog entorinalnog korteksa mnoge stanice sloja II također doprinose tim projekcijama (164).

1.9.3.3. Klastrum

Postoji slaba projekcija od ventromedijalnog pojasa medijalnog entorinalnog korteksa i dorzolateralnog i srednjeg pojasa lateralnog entorinalnog korteksa do klastruma (119).

1.9.3.4. Amigdala

Entorinalni korteks šalje projekciju prema amigdaloidnoj jezgri posebno bazalnoj jezgri, a slabije medijalnom dijelu lateralne jezgre i stražnjim kortikalnim jezgrama. Vlakna pretežno potječu iz stanica u slojevima V lateralnog entorinalnog korteksa, iako stanice u površinskim slojevima također doprinose projekciji (119,165–168). Smatra se da iz medijalnog entorinalnog korteksa ne potječu nikakve projekcije (169), iako je istraživanje Kerra i suradnika pokazalo slabu projekciju iz ventromedijalnog medijalnog entorinalnog korteksa (119).

1.9.3.5. Bazalni gangliji

Entorinalni korteks se bilateralno projicira na bazalne ganglije, posebno na ventralni dio, tj. na *nucleus accumbens* i susjedne dijelove njušne kvržice (119,156,170,171).

Dorzolateralni i središnji dijelovi lateralnog entorinalnog korteksa i ventromedijalni dijelovi medijalnog entorinalnog korteksa daju projekcije za *caudate putamen* (119) i *nucleus accumbens* (119,156,170), dok *substantia innominata* prima većinu projekcija iz lateralnog entorinalnog korteksa (119).

Medijalni dijelovi lateralnog i medijalnog entorinalnog korteksa projiciraju na kaudomedijalni dio *nucleus accumbens*, a lateralni dijelovi entorinalnog korteksa projiciraju na lateralne dijelove *nucleus accumbens* (171).

1.9.3.6. *Talamus*

Pokazano je da postoji slaba projekcija lateralnog i medijalnog entorinalnog korteksa na lateralnu skupinu jezgara dorzalnog talamusa (119,172), te na anterodorzalnu i anteroventralnu jezgru talamusa, dok na anteromedijalnu jezgru projicira samo medijalni entorinalni korteks (172). Nisu opisane entorinalne projekcije na ventralni dio talamusa i *nucleus reuniens* (173).

1.9.3.7. *Hipotalamus*

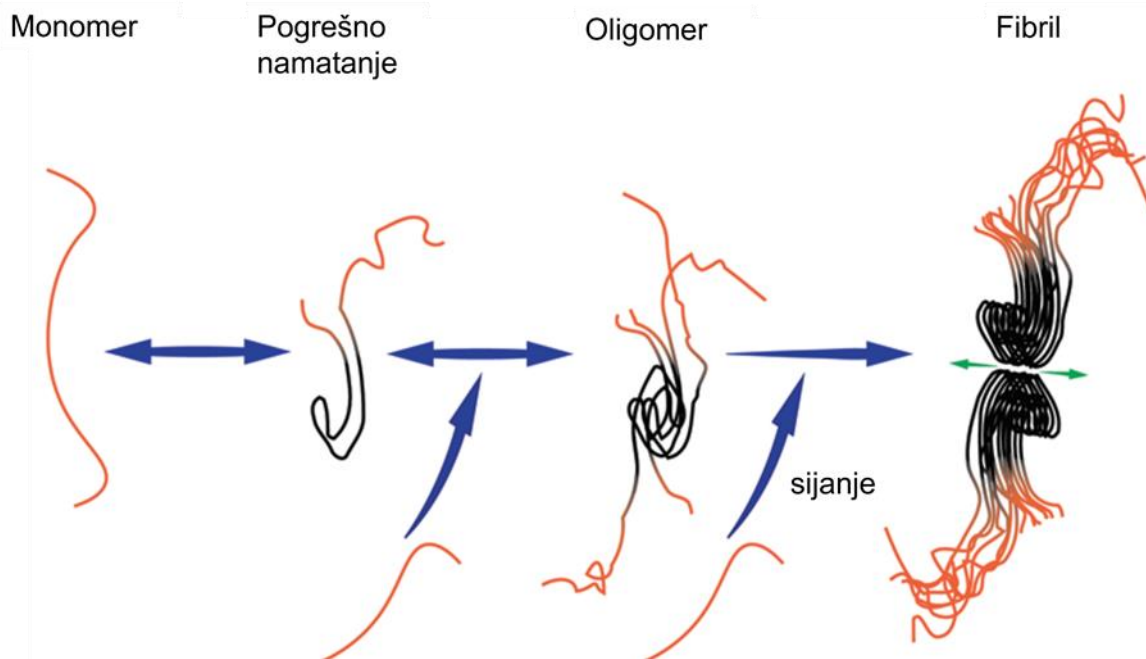
Postoje vrlo slabe projekcije lateralnog i medijalnog entorinalnog korteksa prema hipotalamusu (119). Mamilarna tijela hipotalamusa primaju projekciju iz medijalnog entorinalnog korteksa sloja II i III (172).

1.10. Hipoteza širenja proteina tau

Nakupljanje unutarstaničnih agregata proteina tau i neurofibrilarnih lezija pozitivno korelira sa stupnjem kognitivnog deficita u osoba s AD (93,174,175) i smatra se glavnim mehanizmom patogeneze AD (176). Slično nakupljanje patološki modificiranog proteina tau uočeno je i u drugim neurodegenerativnim tauopatijama; u bolesti argirofilnih tjelešaca (177), progresivnoj supranuklearnoj paralizi (178) i frontotemporalnoj demenciji (179). Sličnosti između ovih patologija i širenje duž neuronskih veza dovode do pretpostavke da cerebralne proteinopatije imaju slične stanične i molekularne mehanizme širenja patološkog proteina. Druge dobro okarakterizirane cerebralne proteinopatije koje se šire neuronskim mrežama su prionske bolesti. Stoga se smatra da su svi proteini navedenih patologija slični prionima (180–184).

Prionske bolesti su rijetke neurodegenerativne bolesti koje karakterizira nakupljanje pogrešno namotanih prionskih proteina. Prusiner i suradnici razvili su 1982. godine hipotezu koja pretpostavlja da prioni djeluju kao infektivne čestice odgovorne za širenje patologije (185). Hipoteza je ubrzo potvrđena, te iako se izraz „infektivan“ smatra kontroverznim (186), pokazano je da abnormalni prionski proteini mogu potaknuti konformacijsku promjenu prethodno normalnog prionskog proteina u patološki oblik. Patološki oblici tvore topive oligomere i naposljetku amiloidna vlakna. Mehanizam stvaranja vlakana regrutiranjem monomera pomoću inicijalnog oligomera se naziva sijanje (**Slika 1.10.1**) (187). Zanimljivo je da postoje različiti sojevi priona sa različitim konformacijama fibrila (188). Patološki prioni se mogu prenijeti od stanice do stanice, šireći tako patologiju u nekoliko regija mozga. Više novijih istraživanja pokazalo je da postoje i drugi proteini, kao amiloid beta, alfa sinuklein (189–194) i tau koji dijele slična svojstva kao prioni. Slično kao i kod priona, postoje različiti sojevi sa različitim funkcionalnim i fizikalno-kemijskim svojstvima (195,196). Shodno tome, širenje tau patologije transsinaptičkim prijenosom iz jedne regije mozga u anatomske povezane regije, dovodi do razvoja hipoteze širenja proteina tau (197,198). Za istraživanje širenja proteina tau De Calignon i suradnici (197), te Liu i suradnici (198) koristili su model u kojem je ekspresija ljudskog proteina tau ograničena samo na entorinalni korteks. U takvom modelu uočili su širenje tau patologije na regije mozga anatomske povezane s entorinalnim korteksom. Slične rezultate potvrdile su i druge istraživačke grupe koje su uočile nastanak tau patologije u regijama koje su povezane s mjestom injiciranog

proteina tau ili mjestom ekspresije virusnog vektora proteina tau (199–202). Ova istraživanja pretpostavljaju da se prijenos proteina tau događa na većim udaljenostima duž eferentnih i aferentnih aksona, a ne kao rezultat blizine neurona mjestu injiciranog proteina tau (197–199,203).

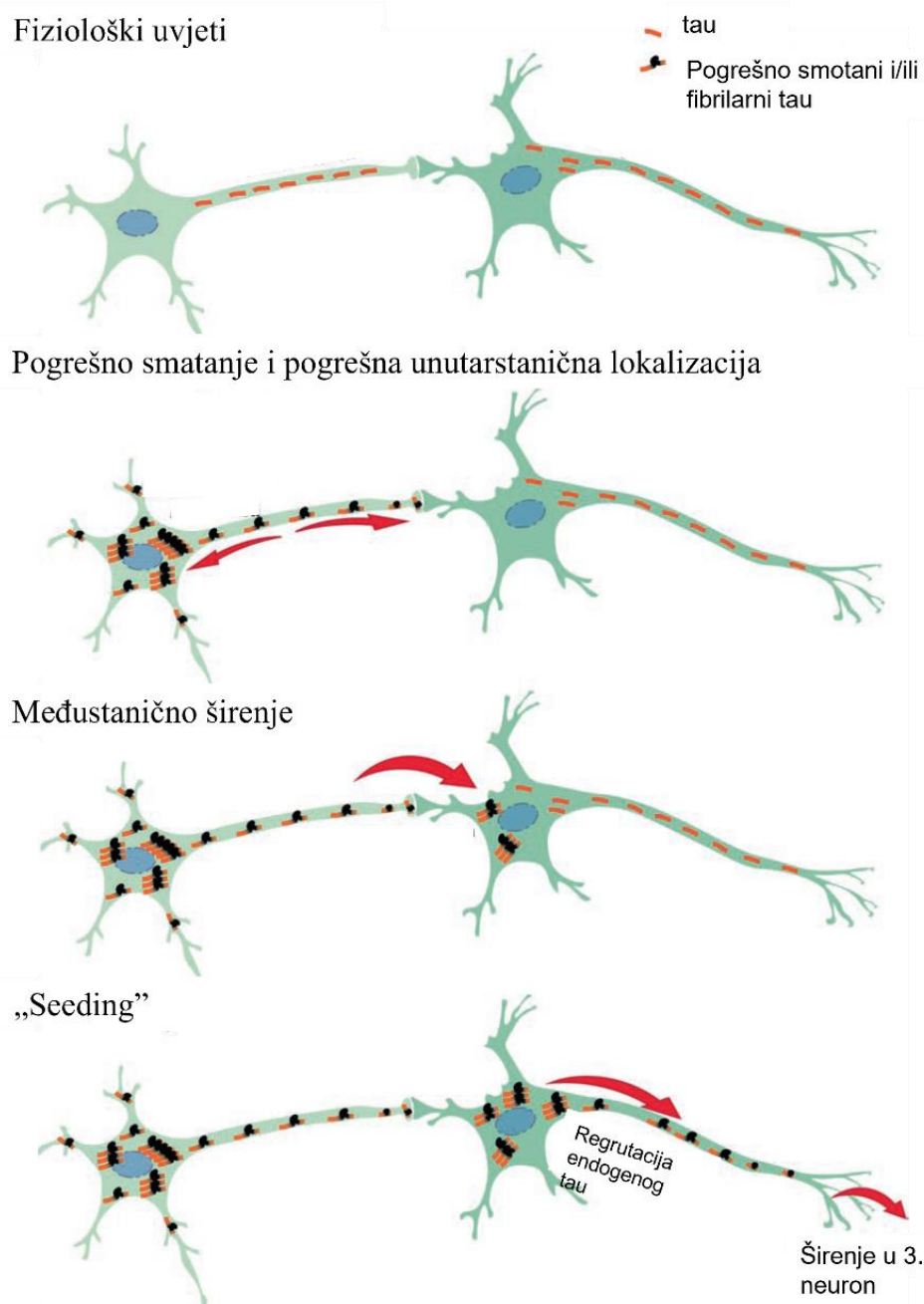


Slika 1.10.1. Sijanje proteina tau. Tau monomeri su prirodno topive, nenamotane i fleksibilne molekule (narančasta boja). U patofiziološkom procesu može doći do blagog namatanja (crna boja). U tauopatijama, pogrešno namatanje može uzrokovati nakupljanje više monomera u nestabilne multimerne oblike ili oligomere. Dodavanjem monomera mehanizmom sijanja, pogrešno namotani tau proteini prenose svoja svojstva namatanja većem broju monomera i regrutiraju ih u stabilniji fibril. Crne strukture predstavljaju srž fibrila. Preuzeto i prilagođeno prema: (204).

1.11. Model širenja tau patologije

Sve je više *in vitro* i *in vivo* dokaza koji ukazuju da širenje tau patologije uključuje više koraka: otpuštanje proteina tau na sinapsama u izvanstanični prostor i aktivni prijenos u susjedni i/ili udaljeni neuron, djelovanje proteina kao šablone prema kojoj dolazi do konformacijske promjene endogenog proteina u patološki i transport pogrešno

namotanog proteina putem definiranih neuroanatomskih putova (182,205) (**Slika 1.11.1**).



Slika 1.11.1. Model širenja proteina tau. U fiziološkim uvjetima tau proteini (narančasto) primarno su locirani u aksonalnom dijelu neurona. Širenje proteina tau započinje ranim događajem pogrešnog smatanja. Širenje se nastavlja duž neurona te se veliki broj proteina tau nakuplja u somi i dendritu, te na sinaptičkim završecima neurona. Pogrešno smotani tau proteini se prenose preko sinapsa od jednog neurona do idućeg neurona u kojem regrutiraju endogeni tau i prenose svojstva pogrešnog namatanja mehanizmom sisanja i tako šire patologiju. Preuzeto i prilagođeno prema: (204).

1.11.1. Mehanizmi međustaničnog prijenosa proteina tau

Predloženo je više mogućih puteva međustaničnog prijenosa proteina tau (**Slika 1.11.1.1**). Prijenos unutarstaničnog proteina tau između stanica moguć je otpuštanjem u izvanstanični prostor ili direktnim kontaktom između stanica.

U izvanstaničnom prostoru dolazi do mehanizma otpuštanja proteina tau iz jedne stanice i mehanizma unosa proteina tau u drugu stanicu.

1.11.1.1. Otpuštanje proteina tau

U otpuštanje proteina tau uključena su dva tipa izvanstaničnih vezikula: mikrovezikule i egzosomi. Mikrovezikule nastaju direktno iz plazmatske membrane. Stvaranje egzosoma započinje tijekom transformacije ranog endosoma u kasni. Invaginacijom plazmatske membrane endosoma prema unutra dolazi do formiranja intraluminalnih vezikula (*intraluminal vesicles*, ILVs). Nove invaginacije se javljaju u membrani ovog endosoma koje dovode do stvaranja multivezikularnog tijela (*multivesicular body*, MVB) koje se još naziva kasni endosom. Kada se multivezikularno tijelo spoji s plazmatskom membranom, intraluminalne vezikule se oslobađaju i nazivaju egzosomi (206,207). Pokazano je da egzosomi nose prione (208), A β peptid (209) i sinuklein (210,211). Međutim, novija istraživanja pokazala su da se izvanstanični proteini tau uglavnom nalaze slobodni u mediju i nisu povezani s vezikulama (212,213).

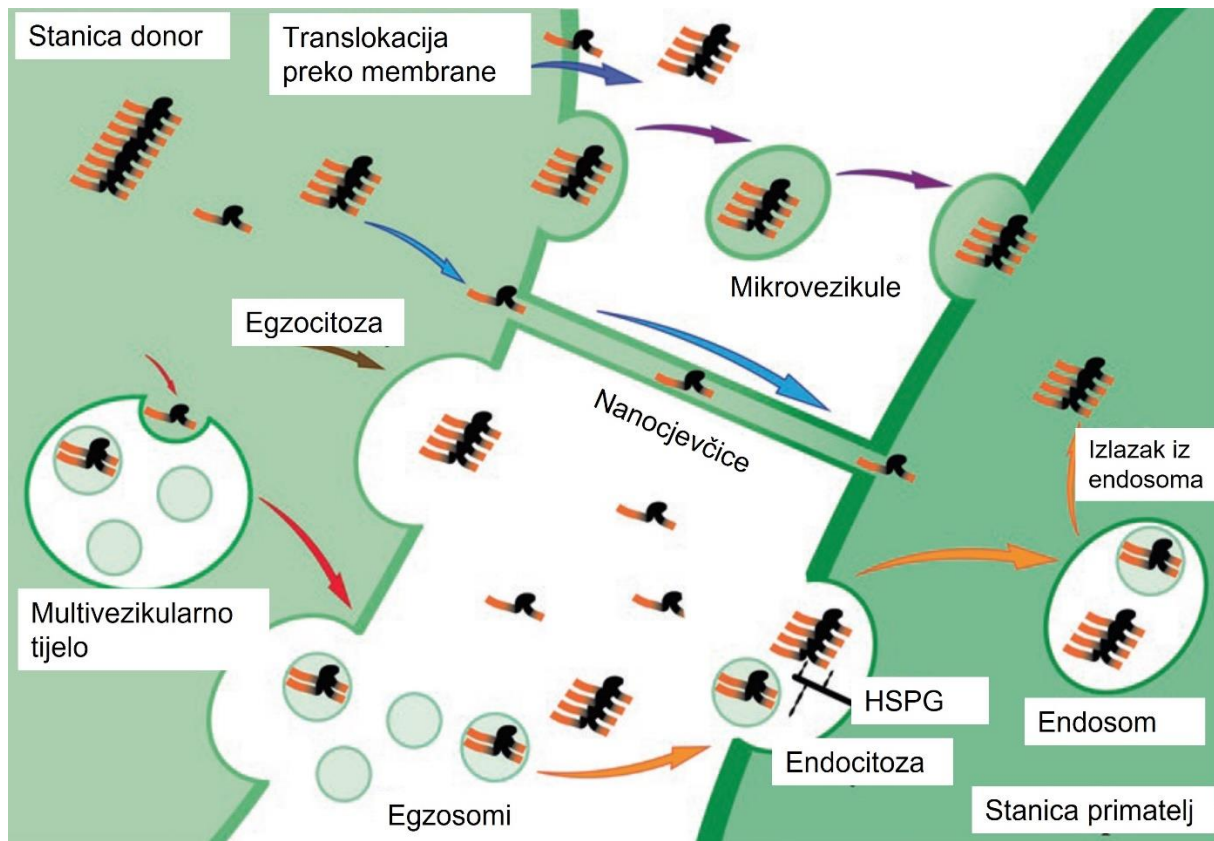
1.11.1.2. Unos proteina tau

In vitro je pokazano da postoje mehanizmi kojima protein tau dodan u izvanstanični medij ulazi u somu sekundarnih stanica (214–218). Tau monomeri i oligomeri također učinkovito ulaze u neurone diferencirane iz inducirane pluripotentne matične stanice (219) i u astrocite u kulturi (220,221). Piacentini i suradnici uočili su da unos oligomernog tau unutar astrocita dovodi do stvaranja toksičnog učinka na sinaptičku aktivnost neurona, a Martini-Stoica i suradnici uočili su da povećan unos u astrocite može značajno smanjiti širenje tau (220,221). Mehanizam unosa proteina tau također je opažen *in vivo* (218,222).

Mehanizmi unosa proteina tau

Nekoliko istraživanja pokazalo je da se unos proteina tau događa klatrinom posredovanom endocitozom ili endocitozom neovisnom o klatrinu (223–226). Unos slobodnih tau agregata posredovano je heparan sulfat proteoglikanima (225,227) iako je vjerojatno da su i drugi receptori također uključeni u ove mehanizme. Mehanizam unosa endocitozom može aktivno sudjelovati u patološkom širenju proteina tau, što je pokazano s tri nezavisne studije u kojima su tau agregati izazvali puknuće endomembrane (223,224,228) i ulazak u citoplazmu. Calafate i suradnici pokazali su da *BIN1*, genetski čimbenik rizika za kasnu AD, negativno regulira ovaj endocitozni put, te da gubitak funkcije *BIN1* rezultira poticanjem širenja tau patologije povećanjem internalizacije agregata endocitozom (223). Kada je endosomalna membrana puknuta, putevi autofagije se aktiviraju kroz galektin-8 i NDP52 receptore (224). Stresom posredovana ili farmakološki inhibirana autofagija također potencira tau agregaciju što govori o ključnoj ulozi autofagije u širenju tau patologije (224,229). Michel i suradnici sugeriraju da se tau agregacija iz monomera može dogoditi unutar endocitoznih vezikula čime se pogoduje širenju tau patologije (226).

Osim sekretornog puta, uočeno je da u širenju patologije proteina tau sudjeluju nanocjevčice (230,231). Nanocjevčice su filamentozne membranske strukture koje tvore mostove između udaljenih stanica, te je uočeno da prenose prionske proteine i viruse (232,233). Tardivel i suradnici uočili su da izvanstanični protein tau može potaknuti stvaranje nanocjevčica (231).



Slika 1.11.1.1. Mehanizmi međustaničnog prijenosa proteina tau. Predloženi su različiti putevi prijenosa proteina tau s neurona na neuron. Tau se izlučuje u izvanstanični prostor translokacijom kroz plazmatsku membranu, mikrovezikulama, egzosomima koji nastaju fuzijom multivezikularnih tijela s plazmatskom membranom., egzocitozom ili nanocjevčicama. Unos proteina tau uglavnom se događa kroz endocitozu (posredovanu klatrinom ili neovisnu o klatrinu) i regulirano je heparan sulfat proteoglikanima (HSPG). Tau agregati mogu pobjeći iz endosoma i doći do citoplazme. Preuzeto i prilagođeno prema: (234).

1.11.2. Oblici proteina tau koji potiču širenje tau patologije

Iako je širenje tau patologije istraženo u mnogim *in vitro* (182,235,236) i *in vivo* modelima (237), još uvijek nije razjašnjeno koji oblik proteina tau potiče konformacijsku promjenu endogenog proteina u patološki i uzrokuje širenje tau patologije. Među tauopatijama identificirani su različiti obrasci tau fosforilacije, izoforme, oblici, agregati (238) i tau sojevi koji mogu uzrokovati širenje tau patologije (239).

Iako su Mirbaha i suradnici identificirali stabilan oblik tau monomera koji može djelovati kao klica (240), većina istraživanja pokazala je da su topljivi oblici tau oligomera

najskloniji djelovanju kao klice i širenju tau patologije (241–244). Važno je naglasiti da način pripreme i definicija tau oligomera značajno varira među različitim istraživačkim grupama (245). Istraživačka grupa Rakeza Kayeda dodala je A β 42 u pripremljene tau oligomere (246) kako bi se mehanizmom nukleacije potakla agregacija monomernog tau proteina i stvorili neurotoksični tau oligomeri koji egzogenim dodavanjem SH-SY5Y stanicama potiču staničnu smrt (246,247).

1.12. *Životinjski modeli korišteni u istraživanju širenja tau patologije*

Istraživanja koja su rađena na transgeničnim miševima koriste se različitim pristupima, gdje je moguće injiciranje agregata dobivenog iz moždanog tkiva životinjskih modela (237), moždanog tkiva osobe s AD (248) ili moždanog tkiva osoba s drugim tauopatijama (239). Clavaguera i suradnici pokazali su da je za poticanje širenja tau patologije anatomski povezanim regijama mozga dovoljno injiciranje tau agregata iz miševa s povećanom ekspresijom mutiranog proteina tau (P301S) u miševima s povećanom ekspresijom ljudskog proteina tau (237). Ista je skupina pokazala da injiciranjem homogenata ljudskog tkiva iz različitih tauopatija u mozak glodavaca nastaju lezije slične morfologije kao u ljudi (239). Također, pokazali su nastanak tau patologije u mozgu transgeničnog miša nakon intraperitonealne primjene tau agregata (249).

Mnoga kasnija istraživanja pokazala su da injiciranje tau agregata sintetiziranog *in vitro* ili tau agregata dobivenog iz moždanog tkiva može potaknuti širenje tau patologije u transgeničnim miševima (199,201–203,250–254). Neka od tih istraživanja pokazala su u agregatima prisutnost mišjeg tau, što sugerira da su injicirani agregati sposobni regrutirati endogene tau proteine koji se formiraju u patološki oblik (197,203,255,256). Tome u prilog ide i opažanje da se tau patologija može izazvati u divljem tipu životinja koje inače ne pokazuju znakove tau patologije (255,256) i opažanjima da je endogeni mišji tau ugrađen u NFT koji nastaje u transgeničnim miševima koji ekspimiraju ljudski P301L tau (257).

U tim istraživanjima koristi se mišji model s povećanom ekspresijom mutiranog ljudskog proteina tau u koji se injicira oblik proteina tau koji djeluje kao klica. Da bi se potaknuo razvoj bolesti, injiciranom proteinu tau dodatno je potrebna i povećana ekspresija mišjeg tau, bilo divljeg ili mutiranog tipa (239,258). U većini tauopatija divlji tip proteina tau agregira u filamente (238), međutim većina dostupnih modela su transgenične životinje koje eksprimiraju mutirani protein tau i ne predstavljaju dobar model neurofibrilarne degeneracije (259). Ti modeli pokazuju fazu ranih neurofibrilarnih snopića bez razvoja neurofibrilarne degeneracije ili nastanka kognitivnog deficita (260–264). Iako istraživanja dokazuju mogućnost poticanja tau patologije u transgeničnim mišjim modelima (203,237), ovi modeli pretežno eksprimiraju protein tau s mutacijom P301S ili P301L (202), koja je uočena isključivo kod frontotemporalne demencije s parkinsonizmom zbog mutacije *MAPT* gena na kromosomu 17 (FTDP-17), odnosno tauopatije u kojoj neuroni prolaze neurofibrilarnu degeneraciju u samo nekoliko tjedana (265), dok je kod većine drugih tauopatija neurofibrilarna degeneracija vrlo spor proces (266), što ukazuje na značajnu razliku u temeljnim mehanizmima agregacije.

Transgenični modeli pogodni su za istraživanja patogenih mehanizama bolesti, ali unatoč korištenju neuronskih promotora, ekspresija transgena potaknuta neuralnim promotorom još uvijek se može detektirati u cijelom mozgu i većina transgeničnih životinja ne uspijeva modelirati korake napredovanja bolesti od ranih neurofibrilarnih snopića do izvanstaničnih NFT (*ghost tangles*) (267). Stoga postoji potreba za razvojem novih modela sporadične tauopatije u netransgeničnih životinja kako bi se istražili specifični mehanizmi koji reguliraju njihovu patologiju.

2. HIPOTEZA

U tijeku promatranog razdoblja od devet mjeseci inokulacija tau oligomera u entorinalnu moždanu koru Wistar štakora uzrokovat će transsinaptičko širenje i patološku agregaciju tau proteina s mjesta injiciranja u projekcijska područja entorinalne moždane kore, napose hipokampalnu formaciju, a opseg i raspodjela tih promjena pozitivno će korelirati s promjenama ponašanja.

3. CILJEVI RADA

3.1. Opći cilj

Cilj je ovog istraživanja pokušaj modeliranja odabranih aspekata tauopatije kod Alzheimerove bolesti putem primjene predmnijevanog patogenog oblika (oligomera) tau proteina u medijalni dio entorinalne moždane kore Wistar štakora.

3.2. Specifični ciljevi

1. Odrediti koji oblik proteina tau izaziva širenje i najveći opseg patoloških promjena u različitim vremenskim točkama nakon intracerebralne primjene oligomera, odnosno sintetskih fibrila proteina tau.
2. Odrediti koji oblik proteina tau djeluje neurotoksično tako što će se istražiti nastale strukturne promjene (gubitak neurona, nakupljanje tau proteina, nastajanje NFT) u različitim vremenskim točkama nakon inokulacije proteina tau.
3. Ispitati promjene u kognitivnim sposobnostima u ovisnosti o injiciranom obliku proteina tau i vremenu nakon primjene.
4. Ispitati učinak davanja oligomera i sintetskih fibrila proteina tau na razine ukupnog i fosforiliranog proteina tau u homogenatima moždanog tkiva i likvora eksperimentalnih životinja.

4. MATERIJALI I METODE

4.1. Pokusne životinje

Istraživanje je provedeno na mužjacima Wistar soja štakora starosti 3-4 mjeseca, uzgojenim na Institutu za medicinska istraživanja i medicinu rada u Zagrebu (Ksaverska cesta 2). Istraživanje je provedeno na Hrvatskom institutu za istraživanje mozga (Šalata 12) Medicinskog fakulteta Sveučilišta u Zagrebu.

Postupci na životinjama provedeni su sukladno sljedećim pravnim normama i smjernicama koje su trenutno na snazi u Republici Hrvatskoj: 1) Zakonu o zaštiti životinja (Narodne novine, broj 102/17); 2) Zakonu o izmjenama i dopuni Zakona o zaštiti životinja (Narodne novine, broj 32/19); (3) Pravilniku o zaštiti životinja koje se koriste u znanstvene svrhe (Narodne novine, broj 55/2013); 4) Pravilniku o izmjenama Pravilnika o zaštiti životinja koje se koriste u znanstvene svrhe (Narodne novine, broj 39/17); 5) vodičem za držanje i korištenje laboratorijskih životinja (268). Postupci su odobreni od Ministarstva Poljoprivrede Republike Hrvatske i fakultetskog Etičkog povjerenstva za rad na životinjama – klasa: UP/I-322-01/15-01/61, broj: 525-10/0255-15-9. Obučena sam za rad s pokusnim životinjama FELASA tečajem (*Federation for Laboratory Animal Science Associations*), A i B kategorija, broj odobrenja F060/17.

Životinje su držane u nastambama s 12/12 h ciklusom izmjene svjetla i mraka, sobnom temperaturom 21-25°C i vlagom u rasponu 40-70%. Prostor je obogaćen kutnim kućicama za štakore, tunelima za igru za bolje i kvalitetnije korištenje prostora te materijalima za grizenje, trganje i manipuliranje.

Životinje su imale slobodan pristup standardiziranoj hrani (Hrana za štakore – Mucedola, Milano, Italija). Iznimka od hranjenja *ad libitum* bilo je desetodnevno razdoblje prije izvođenja testova ponašanja kada je hrana bila nedostupna 12-14 sati prije testiranja.

Istraživanje je provedeno u skladu s vodičima za primjenu 3R načela (*replacement, reduction, refinement* – zamjena, smanjenje i poboljšanje) (269,270).

4.2. Priprema proteina tau korištenih u eksperimentu

Sintetski fragment proteina tau koji sadrži 4 ponavljajuće domene za vezanje s mikrotubulima (4R) (2N4R; molekularne mase 45,9 kDa) sintetiziran je prema protokolu opisanom u referenci broj (271) i darovan od prof. Rakeza Kayeda (Galveston, TX, SAD). Tau oligomeri pripremljeni su tako da se 0,6 mg rekombinantnog tau proteina inkubira s 200 μ L 8 M uree kako bi nastao monomerni protein tau koji se dijalizira preko noći s 1x PBS, pH 7,4. Za pripremu tau oligomera u 300 μ L matične otopine tau proteina (1 mg/ml) dodaje se 700 μ L 1X PBS, finalne koncentracije 0,3 mg/ml. Oligomeri A β ₁₋₄₂ (7 μ L, 0,3 mg/ml) dodaju se u pripremljene tau oligomere i miješaju 1 minutu kako bi se mehanizmom nukleacije potakla agregacija monomernog proteina tau i stvaranje neurotoksičnih tau oligomera (β -konformacije). Otopina se miješa na orbitalnoj miješalici na sobnoj temperaturi 1 sat. Dobiveni tau oligomeri koriste se kao klica za sljedeći ciklus sinteze tau oligomera, a postupak je ponovljen 3 puta kako bi se eliminirali ostatci A β ₁₋₄₂ (272). Uspješan nastanak tau oligomera provjerava se prema standardiziranim i opisanim protokolima (271). Za dobivanje tau fibrila, tau oligomeri miješaju se na orbitalnoj miješalici pri sobnoj temperaturi 24-48 sati.

4.3. Tijek pokusa

S obzirom na svrhu istraživanja i na primjenu načela 3R, broj životinja sveden je na minimum potreban za dobivanje statistički značajnih rezultata. Da bi rezultati kognitivnih testova, kvantitativne analize histokemijskih i imunohistokemijskih preparata imali dovoljnu statističku snagu od $p < 0,05$ jednosmjernom analizom varijance, ANOVA, s post hoc Tukeyevim testom, potrebno je uzeti 10 životinja po skupini za vremensku točku 4 mjeseca, 8 mjeseci i 11 mjeseci i 6 životinja po skupini za vremensku točku 3 dana. Etičku krajnju točku, na koju upućuju poteškoće sa zdravljem, nelagoda ili stres, nije dostigla niti jedna životinja te su svih 108 uključene u istraživanje.

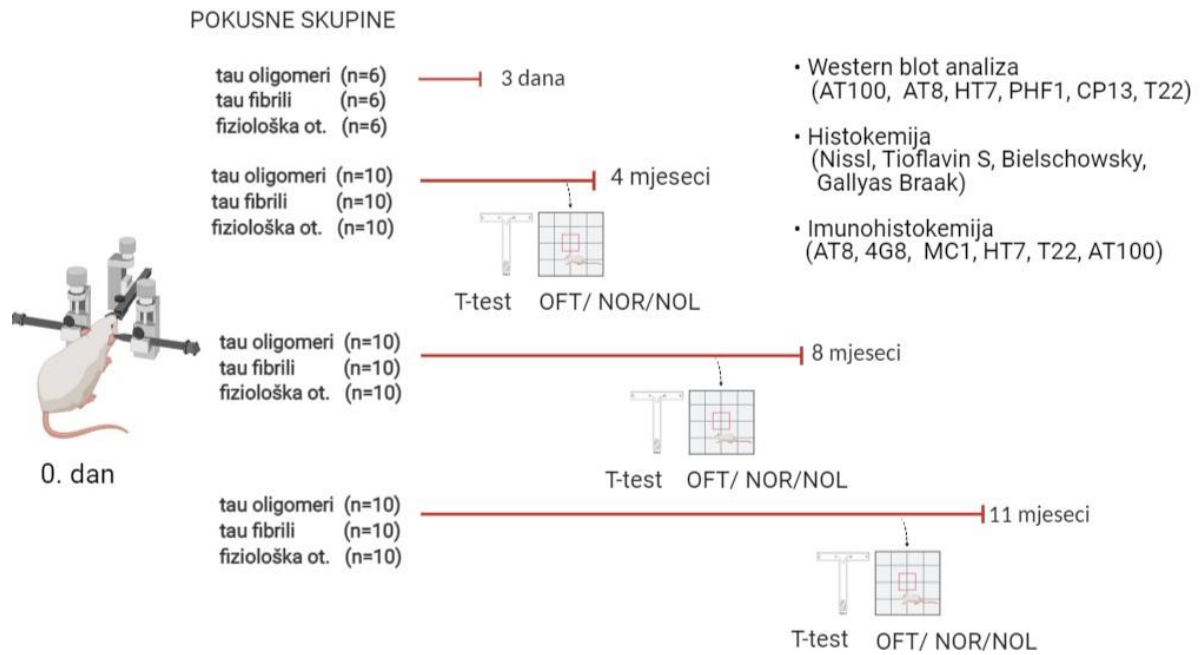
Vremenske točke u kojima je vršena analiza ponašanja životinja, kao i histokemijska i imunohistokemijska analiza bile su 3 dana, 4 mjeseca, 8 mjeseci i 11 mjeseci nakon stereotaksijske inokulacije tau oligomera ili tau fibrila. Za svaku vremensku točku određene su zasebne skupine pokusnih životinja. Životinje iz prve pokusne skupine žrtvovane su 3 dana nakon inokulacije kako bi se bolje razlikovala difuzija proteina tau u odnosu na njihovo širenje putem aksona, a preostale pokusne skupine 4, 8 i 11 mjeseci nakon inokulacije kako bi se pratilo širenje tau patologije kroz dulji vremenski period, odnosno da bi životinje dostigle približnu starost koja korelira starenju čovjeka (273).

Ukupan je broj životinja uključenih u eksperiment 108. U svakoj pokusnoj skupini životinje su nasumičnim odabirom raspoređene u 3 grupe. Prva je bila grupa životinja koja je nulti dan jednostranom stereotaksijskom primjenom dobila tau oligomere, druga grupa je nulti dan jednostranom stereotaksijskom primjenom dobila tau fibrile, a treća grupa životinja je nulti dan jednostranom stereotaksijskom primjenom dobila fiziološku otopinu (**tablica 4.3.1**).

Tablica 4.3.1. Broj životinja (n) po grupi korištenih u eksperimentu.

Postupak	Eksperimentalne vremenske točke			
	3 dana	4 mjeseca	8 mjeseci	11 mjeseci
stereotaksijska primjena tau oligomera	n=6	n=10	n=10	n=10
stereotaksijska primjena tau fibrila	n=6	n=10	n=10	n=10
stereotaksijska primjena fiziološke otopine	n=6	n=10	n=10	n=10

U vremenskim točkama 4, 8 i 11 mjeseci nakon primjene tau oligomera, tau fibrila ili fiziološke otopine, prije žrtvovanja ispitane su u svakoj pokusnoj skupini promjene u učenju, pamćenju i ponašanju korištenjem sljedećih testova: testa otvorenog polja, testa prepoznavanja novog objekta, testa prepoznavanja nove lokacije objekta i T-labirint testa (**Slika 4.3.1**).



Slika 4.3.1. Shematski prikaz tijeka pokusa. Sve skupine životinja analizirane su biokemijskim, histokemijskim i imunohistokemijskim metodama. U skupinama životinja koje su žrtvovane u vremenskim točkama 4, 8 i 11 mjeseci nakon nultog dana ispitane su promjene u učenju, pamćenju i ponašanju korištenjem testova kako je označeno na shemi. OFT, test otvorenog polja; NOR, test prepoznavanja novog objekta; NOL, test prepoznavanja nove lokacije objekta.

4.4. Metode

- 1) Stereotaksijski zahvat
 - Histološka potvrda pravilnog injiciranja
- 2) Testovi za ispitivanje promjena u učenju, pamćenju i ponašanju
 - T-labirint test
 - Test otvorenog polja
 - Test prepoznavanja novog objekta
 - Test prepoznavanja nove lokacije objekta
- 3) Prikupljanje bioloških uzoraka
- 4) Histološka analiza tkiva
 - Bojanje metodom prema Nisslu
 - Bojanje Tioflavinom S
 - Bojanje otopinom srebrnog nitrata (Bielschowsky metodom)
 - Gallyas bojanje metodom po Braaku
- 5) Kvalitativna imunokemijska analiza proteina
 - Kvalitativno određivanje širenja AT8 imunoreaktivnosti
 - Protokol imunohistokemijskog bojanja parafinskih rezova štakorskog mozga protutijelima AT8, HT7, MC1, 4G8, T22 i AT100
 - Protokol imunofluorescentnog bojanja parafinskih rezova štakorskog mozga protutijelima SYN i T22
- 6) Kvantitativna analiza proteina western blot metodom
 - Određivanje koncentracije proteina
 - Analiza proteina iz moždanog tkiva štakora western blot metodom
- 7) Određivanje koncentracije proteinskih bioloških biljega ELISA metodom
 - Određivanje koncentracije ukupnog štakorskog tau proteina ELISA metodom
 - Određivanje koncentracije A β ₁₋₄₂ ELISA metodom
 - Određivanje koncentracije fosforiliranog štakorskog tau proteina ELISA metodom
- 8) Statistička analiza

4.4.1. Stereotaksijski zahvat

Prije svakog pokusa tj. procedure anesteziiranja i injiciranja proteina tau štakori su aklimatizirani kroz 2 sata, te podvrgnuti gladovanju (274).

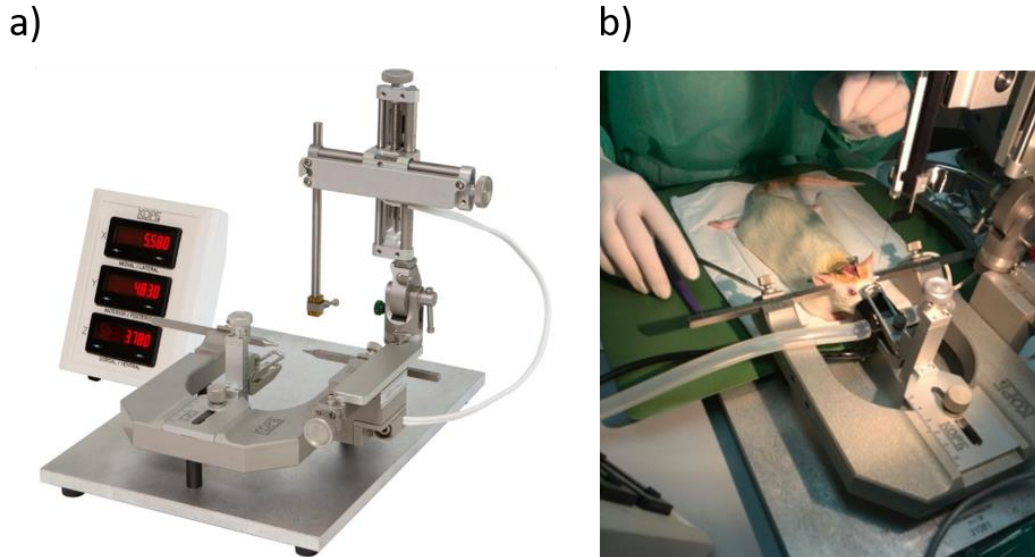
Dan prije operacije životinja je primila antibiotik Baytril (enrofloksacin, 100 mg/ml) u 1 L sterilne vode. Prije procedure injiciranja sintetskih fibriliziranih oligomera tau proteina, tau oligomera, odnosno fiziološke otopine životinje su bile podvrgnute početnoj anesteziji intraperitonealnom primjenom kombinacije anestetika i analgetika Narketana (djelatna tvar ketamin) u dozi od 50 mg/kg i Xylapana (djelatna tvar ksilazin) u dozi od 5 mg/kg.

Nakon početnog uspavlivanja, životinja je prenesena u operacijsko polje te je održavana preko inhalacijske maske u dubokoj anesteziji uz 2% - 2.5% inhalacijski anestetik izofluran u 100%-tnom kisiku s protokom od 1 L/min. Korišten je TEC 3 (Eickemeyer-Medizintechnik für Tierärzte, Tuttlingen, Njemačka) sustav za inhalacijsku anesteziju pomoću izoflurana. Životinje su nadzirane s obzirom na to jesu li davale odgovor na blagi taktilni podražaj, a postupak je započeo kada bi prestale davati bilo kakav odgovor.

Životinje su se tijekom operacije držale na grijanoj podlozi (37°C) kako ne bi došlo do gubitka tjelesne topline. Glava životinje je prebrisana 70% alkoholom i sterilnom fiziološkom otopinom te obrijana škaricama i brijaćim aparatom, a zatim pažljivo učvršćena u stereotaksijski okvir (**Slika 4.4.1.1a**). Pritom se posebna pozornost obraćala na pravilno namještanje poluge za uši. Na oči je primijenjen gel za oči Recugel (5%-tna otopina dekspantenola) kako ne bi došlo do isušivanja oka. Mjesto reza je premazano gazom natopljenom u 70%-tni etilni alkohol, a zatim i gazom natopljenom s 2%-tnom otopinom klorheksidina. Postupak je ponovljen te se primijenio betadin. Životinji je zatim dana lokalna subkutana injekcija lidokaina za potpunu anesteziju na mjestu reza (maksimalna dopuštena doza je 7 mg/kg) (275).

Životinjama je napravljen mali rez kože u medijalnoj liniji te se tkivo držalo otvoreno pomoću retraktora. Tijekom cijelog postupka lubanja se održavala vlažnom pomoću sterilne fiziološke otopine. Nakon što su određene bregma i lambda, te je izmjerena i provjerena njihova međusobna udaljenost, u tjemenoj kosti je dentalnom bušilicom (bušilicom s visokim brojem okretaja) s karbidnim svrdlima promjera 0,8 mm ili 1,6 mm izbušen otvor u položaju entorinalne moždane kore prema koordinatama iz

stereotaksijskog atlasa Paxinos i Watson, 2006: bregma ML 4,8 mm, AP -6,84 mm, DV 8,5 mm (276) (**Slika 4.4.1.1b**).

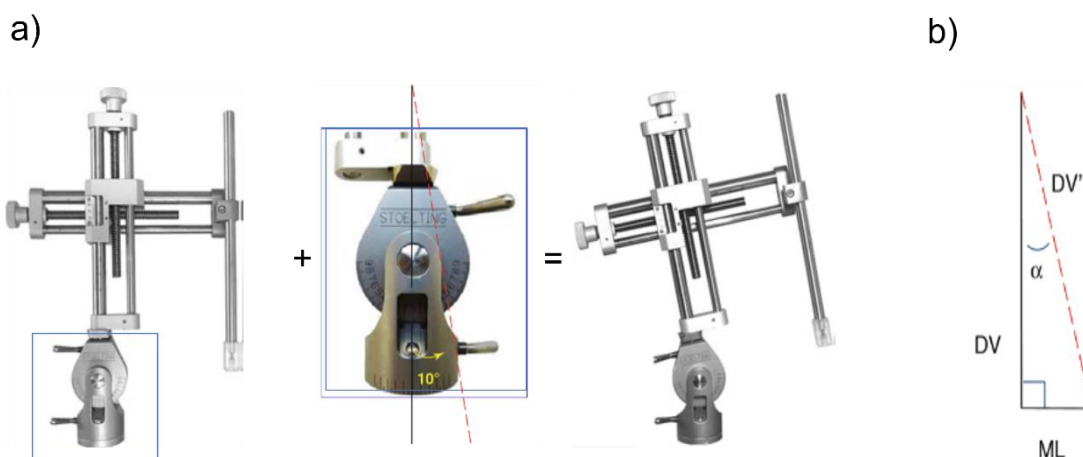


Slika 4.4.1.1. Postupak stereotaksijskog zahvata. (a) Kopf stereotaksijski uređaj Model 940 (David Kopf Instruments, Tujunga, CA, SAD). Preuzeto s mrežne stranice proizvođača (<https://kopfinstruments.com/product/model-940-small-animal-stereotaxic-instrument-with-digital-display-console/>). (b) Prikaz postupka stereotaksijskog zahvata na nulti dan eksperimenta.

Kako bi se moglo pristupiti entorinalnom korteksu bez oštećivanja važnih krvnih žila i struktura mozga, potrebno je napraviti bočni prilaz strukturi naginjanjem dorzoventralne ruke stereotaksijskog uređaja pod definiranim kutom (**Slika 4.4.1.2a**).

Budući da se dorzoventralna ruka naginje pod kutom od 10° , konačna dorzoventralna koordinata injiciranja je 8,63 mm i izražava se kao DV' (**Slika 4.4.1.2b**). Kako bi se prišlo ciljnoj strukturi s bočne lijeve strane (kut od 10°), potrebno je i prilagoditi mediolateralnu koordinatu koju potom izražavamo kao ML'.

Konačne koordinate injiciranja su ML' 3,30 mm, AP -6,84 mm, DV' 8,63 mm, kut 10° .



Slika 4.4.1.2. Kut injiciranja na DV ručici stereotaksijskog uređaja namješten na 10°. (a) Dorzoventralna ručica stereotaksijskog uređaja može se dorzoventralnim mikromanipulatorom (srednja slika) nagnuti pod kutom 10°; (b) dijagram nagiba dorzolateralne ručice. DV, dorzoventralna koordinata; DV', konačna dorzoventralna koordinata nakon nagiba ručice pod određenim kutom; α , Cosinus *alpha*; ML, mediolateralna koordinata. Preuzeto i prilagođeno prema Ferryju i suradnicima, 2014 (277).

Ovisno o skupini, životinje su intracerebralno primile tau oligomere (4 μg u ukupnom volumenu od 4 μl), tau fibrile (4 μg u ukupnom volumenu od 4 μl) ili fiziološku otopinu (4 μl) koristeći mikrolitarsku injekcijsku iglu Hamilton (Hamilton Company, Reno, NV, SAD), a brzina injektiranja nije premašila 1 $\mu\text{L}/\text{min}$. Nakon injiciranja, igla je ostavljena u položaju tri minute, a potom se izvlačila brzinom 0,2 mm svakih 20 sekundi. Nakon injiciranja rubovi kože spojeni su pomoću 3-4 kirurška šava, rana je premazana 10%-tnom otopinom povidon-joda (Betadine, Alkaloid, Skopje), te je provedena postoperativna skrb životinja.

Postoperativna analgezija provodila se 4 dana. Tijekom toga razdoblja životinje su peroralno dobivale ibuprofen (Nurofen, Reckitt Benckiser, Slough, VB) u preporučenoj dnevnoj dozi od 15 mg/kg (278).

Istraživanje Ezell i suradnika (279) na miševima soja C57BL/6 oboljelih od ulcerativnog dermatitisa, pokazalo je da dodavanje suspenzije ibuprofena u vodu za piće dovodi do pozitivnog učinka na liječenje lezija, odnosno životinje pokazuju poboljšanu konzumaciju vode i hrane, bolju lokomotornu aktivnost, smanjen pruritus i brže zacjeljenje lezija.

Uzimanje analgetika u vodi za piće smanjuje negativan utjecaj stresa na organizam koji nastaje prilikom obuzdavanja životinje (280), te je povezan s usporenim zacjeljivanjem kožne rane što može povećati rizik postoperativne infekcije i hemoragije (281). Stoga je svim životinjama za vrijeme trajanja postoperativne skrbi praćena tjelesna masa. Popis opreme i kemikalija korištenih prije, za vrijeme i nakon stereotaksijskog postupka navedeni su u **Tablici 4.4.1.1** i **4.4.1.2**.

Tablica 4.4.1.1. Popis kemikalija korištenih za stereotaksiju.

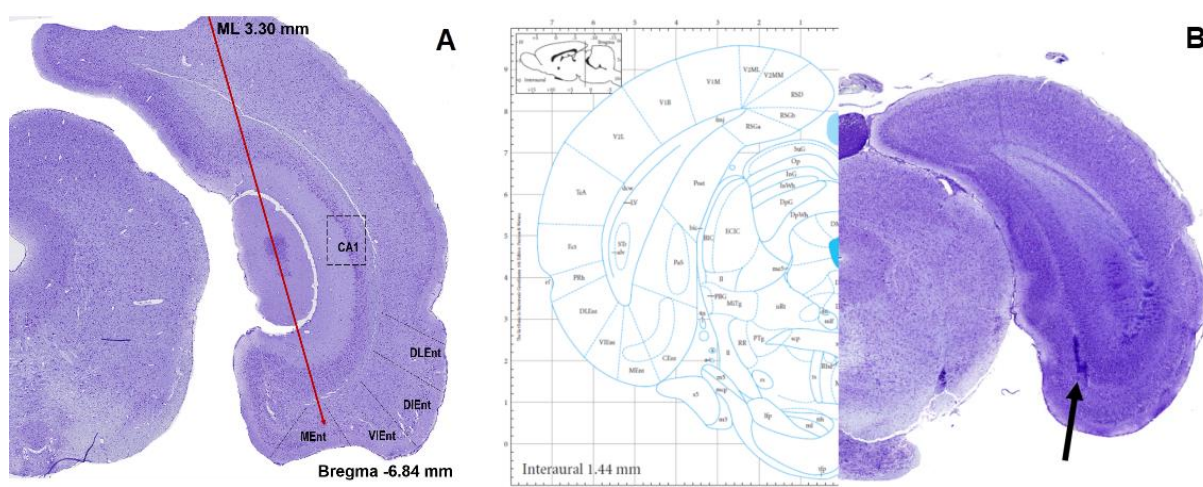
Naziv	Naziv proizvoda	Proizvođač (nositelj odobrenja)
Antibiotik	Baytril (enrofloksacin, 100 mg/ml), otopina za primjenu u vodi za piće, za kokoši, purane i kuniće	Bayer Austria (Beč, Austrija)
Anestetik	Narketan 100 mg/ml (ketamin) otopina za injekciju	Vetoquinol (Lure Cedex, Francuska)
Analgetik	Xylapan 20mg/ml (ksilazin) otopina za injekciju	Vetoquinol (Lure, Cedex, Francuska)
Analgetik	Lidokain Belupo 20 mg/ml otopina za injekciju ili infuziju	Belupo (Koprivnica, RH)
Inhalacijski anestetik	Izofluran Forane® isofluranum	ADBott (Lake Bluff, IL, SAD)
Analgetik	Nurofen za djecu 100 mg/5 ml, oralna suspenzija	Reckitt Benckiser (Slough, VB)
Medicinski kisik	Medicinski kisik, boca tip 50/200	Messer Croatia Plin (Messer, Zagreb, RH)
Antiseptik/ dezinficijens	Betadine (10%-tna otopina povidon joda za kožu)	Alkaloid (Skopje, Republika Sjeverna Makedonija)
Gel za oči	Recugel (5%-tna otopina dekspantenola, gel za oči)	Bausch & Lomb, (New Jersey, NJ, SAD)

Tablica 4.4.1.2. Popis opreme korištene za stereotaksijski zahvat

Naziv	Naziv proizvoda	Proizvođač
Inhalacijska maska	Rat Anesthesia Mask, Model 906	David Kopf Instruments (Tujunga, CA, SAD)
Sustav za inhalacijsku anesteziju	Izofluran isparivač TEC 3	Eickemeyer - Medizintechnik für Tierärzte (Tuttlingen, Njemačka)
Stereotaksijski okvir	Small Animal Stereotaxic Instrument with Digital Display Console, Model 940	David Kopf Instruments (Tujunga, CA, SAD)
Poluga za uši	Tip Rat Ear Bars, Model 957 18°	David Kopf Instruments (Tujunga, CA, SAD)
Dentalna bušilica	Microdrill, Model Ultimate XL-K	Nakanishi (Tochigi, Japan)
Karbidno svrdlo	Horico svrdla #105, #108, #106 ili #109	Hopf, Ringleb & Co. (Berlin, Njemačka)
Mikrolitarska injekcijska igla	Hamilton microliter syringe, Model 701 RN SYR, NDL	Hamilton Company (Reno, NV, SAD)

4.4.1.1. Histološka potvrda pravilnog injiciranja

Željeno mjesto injiciranja potvrđeno je injiciranjem boje *Evans Blue* (Evansovo plavilo) prema sljedećim koordinatama: ML' 3,30 mm, AP -6,84 mm, DV' 8,63 mm, kut 10°(276). Nakon injiciranja boje, mozak je uklopljen u parafin, serijski narezan na koronarne rezove debljine 10 μ m i obojan metodom prema Nisslu (**Slika 4.4.1.1.a**). Mjesto nakupljanja boje uspoređeno je s dijagramom razine iz atlasa Paxinosa i Watsona (276) (**Slika 4.4.1.1.b**).



Slika 4.4.1.1.1. Shematski prikaz kuta injiciranja u medijalni dio entorinalne moždane kore desne hemisfere i potvrda mjesta injiciranja pomoću Evansovog plavila. (a) Na preparatu obojanom metodom prema Nisslu crvenom je strelicom prikazan kut i mjesto injiciranja (koordinate ML' 3,30 mm, AP -6,84 mm, DV' 8,63 mm, kut 10°). (b) Potvrda mjesta injiciranja pomoću Evansovog plavila (desno) i dijagram odgovarajuće razine (-7,56 mm bregma) preuzete iz Paxinos i Watson, 2013 (lijevo).

4.4.2. Testovi za ispitivanje promjena u učenju, pamćenju i ponašanju

Sve tri skupine Wistar štakora bile su podvrgnute bateriji testova za ispitivanje promjena u učenju, pamćenju i ponašanju redosljedom navedenim u **Tablici 4.4.2.1.**

Tablica 4.4.2.1. Protokol izvođenja testova ponašanja.

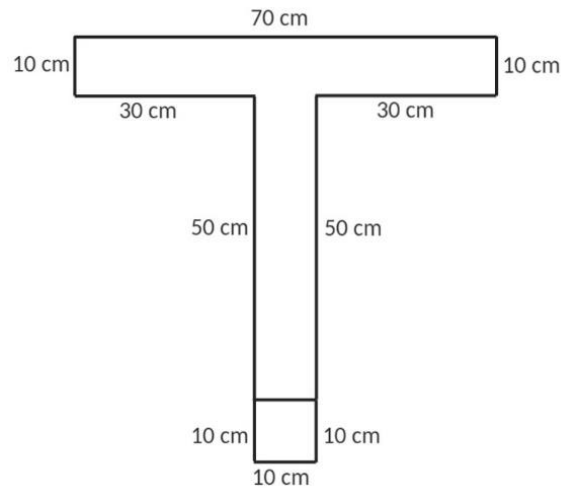
Dan	Test
1 – 12	T-labirint test
13	Test otvorenog polja
14 – 15	Test prepoznavanja novog objekta
16 – 17	Test prepoznavanja nove lokacije objekta

Svi su testovi izvođeni uvijek u istom vremenu, s početkom u 14 h i završetkom do 19 h, pri stalnoj sobnoj temperaturi i umjerenom osvjetljenju. Testove ponašanja je uvijek izvodila ista osoba (LLH), dok su rezultate bilježila 2 neovisna promatrača. Na kraju su izračunate srednje vrijednosti rezultata. Nakon svake testirane životinje aparatura je oprana antiseptikom i vodom.

4.4.2.1. T-labirint test (T-test)

Ovaj protokol opisuje upotrebu T-labirinta i uskraćivanje hrane radi procjene radnog prostornog pamćenja.

Aparatura za T-labirint rađena je po mjeri, a sastojala se od mat crnog pleksiglasa u obliku slova T s ravnim početnim krakom i dva ciljna kraka (**Slika 4.4.2.1.1.**).



Slika 4.4.2.1.1. Skica aparature korištene za T- labirint test s prikazanim dimenzijama svih krakova.

Prirodna sklonost štakora je da u T-labirintu mijenja odabir ciljnog kraka (282) pri čemu odgovor na svaki sljedeći odabir ovisi o prethodnom odabiru (283). Testiranje započinje stavljanjem životinje u početnu poziciju, odnosno na bazu T-labirinta. Na taj način joj je dopušten slobodan izbor jednog od ciljnih krakova. Ukoliko se dva pokušaja daju u brzom slijedu, na drugom pokušaju životinja teži izboru kraka koji nije posjećivan, što odražava pamćenje prvog izbora. Taj se fenomen naziva spontanom alternacijom (284). Izmjenjivanje strana može se potaknuti gladovanjem ili pak nagrađivanjem hranom ukoliko životinja izabere ispravnu stranu tijekom alternacija. Obje alternacije, spontana i nagrađena, osjetljive su na disfunkciju hipokampusa (285).

U postupku ispitivanja životinja postoje dva stadija: probni stadij (kada životinja prikuplja informacije i pamti odlazak u posjećeni krak) i stadij izbora (kada životinja odabire između prethodno posjećenog i neposjećenog kraka).

Protokol izvođenja T-labirint testa

Prije početka testiranja bilo je važno smanjiti unos hrane kako bi životinje bile motiviranije za nagradu u obliku hrane. Mogućnost unosa hrane je smanjivana sve dok tjelesna masa životinja nije pala na vrijednost od oko 85-90% uobičajene. Tada se započelo s izvođenjem T-labirint testa, a životinje su svakodnevno vagane da bi im se putem kontrole unosa hrane navedena vrijednost tjelesne mase s početka testiranja održala u istom rasponu od 85-90% uobičajene sve do kraja testiranja.

Postupak izvođenja T-labirint testa ima stadij privikavanja, treniranja i testiranja (**Tablica 4.4.2.1.1.**).

Tablica 4.4.2.1.1. Shematski prikaz stadija privikavanja, treniranja i testiranja T-labirint testom.

STADIJ PRIVIKAVANJA		STADIJ TRENIRANJA		STADIJ TESTIRANJA	
3 dana	1 dan	1 dan	3 dana	1 dan	4 dana
15 min/ dan	15 min	15 min	1 pokušaj/ dan	10 pokušaja/ dan	10 pokušaja/ dan
Privikavanje na istraživača	Privikavanje na T-labirint	Privikavanje na nagradu po cijelom T-labirintu	Privikavanje na nagradu na krajevima ruku	Prisilan i slobodan odabir ruke	Slobodan odabir ruke

Stadij privikavanja na istraživača i na T-labirint

Prije testiranja važno je da se životinje priviknu na rukovanje od strane ispitivača te na hranu koja će poslužiti kao nagrada. Stoga se u razdoblju od 3 dana po 15 minuta dnevno životinja privikava na rukovanje te na okus hrane koja će im služiti kao nagrada u stadiju testiranja. Hrana se životinjama stavljala izravno u kavez u maloj posudici 1 sat prije noćnog ciklusa.

Radi smanjivanja utjecaja stresa na rezultate testiranja, nakon što su se životinje privikle na rukovanje, bilo je važno priviknuti ih i na sam T- labirint. U tu svrhu su po dvije životinje iz istog kaveza stavljane zajedno u T- labirint da slobodno istražuju 15 minuta jedan dan.

Stadij treniranja

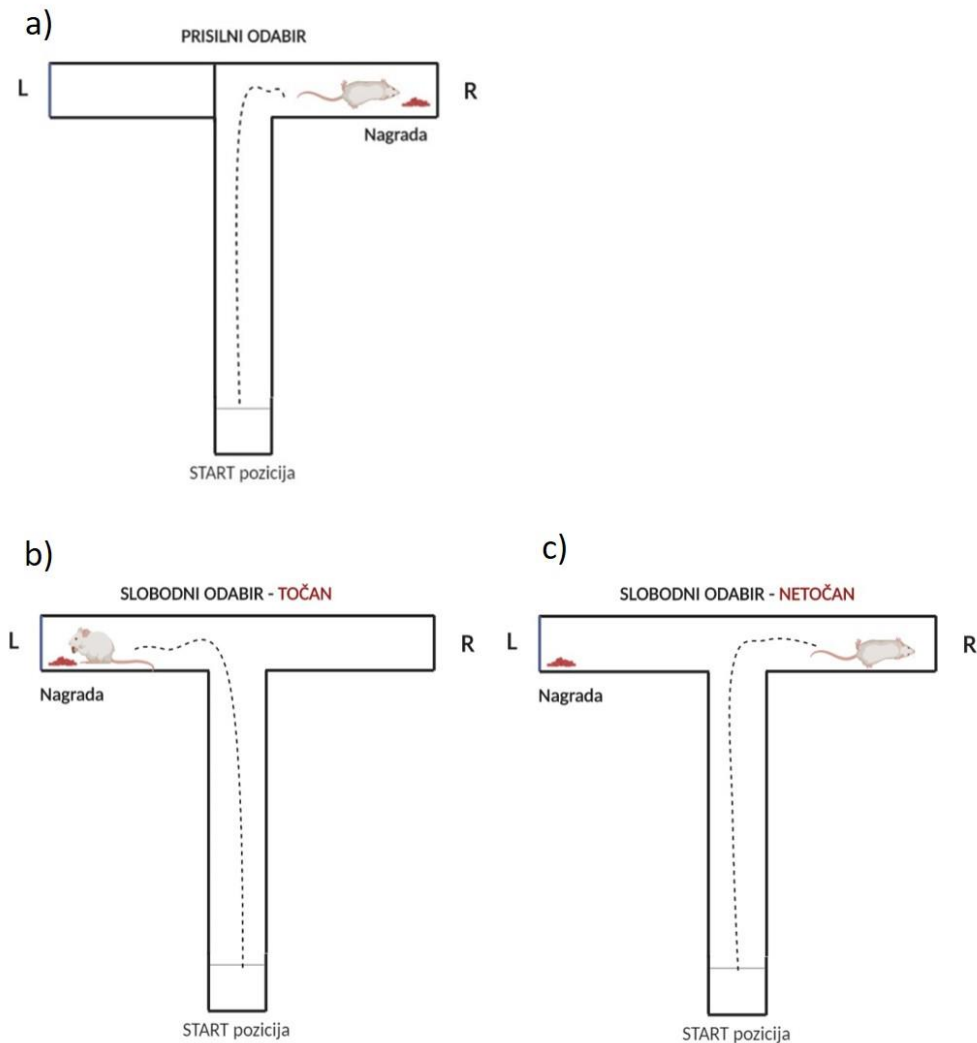
U stadiju treniranja životinje su najprije naučene da se nagrada nalazi na krajevima lijevog i desnog ciljnog kraka, što je provjeravano na način da su životinje uspješno

završile zadatak u okviru jednog pokušaja u roku od 90 sekundi (od trenutka podizanja vratašca na početnoj poziciji do ulaska životinje sa sve četiri šape i repom u jedan od ciljnih krakova). Stadij treniranja trajao je ukupno 4 dana, pri čemu se prvi dan hrana stavljala po cijelom T-labirintu, dok se u preostala tri dana stavljala samo u posudice na krajevima lijevog i desnog ciljnog kraka.

Životinje su se stavljale na početnu poziciju i puštale slobodno istraživati kroz razdoblje od nekoliko dana sve dok im nije postalo ugodno, tj. dok nisu istraživale bez prekomjernog uriniranja i defekacije te kada su pojele nagradu.

Stadij testiranja

Ulazak u jednu ruku blokirao se barijerom, a nagrada (čokoladne kuglice) je stavljena na krajeve neblokiranu ruku. Životinja se zatim stavila u T- labirint na startnu poziciju iza vratašca, te je puštena da uđe u neblokiranu ruku i pojede nagradu (**Slika 4.4.2.1.2a**). Nakon primoranog pokušaja, mijenjala se pozicija hrane te je slijedila inverzija učenja. Kada je životinja pojela svu nagradu, maknula se barijera i stavila se hrana u ruku koja je bila prethodno blokirana. Štakor je stavljen u start poziciju, dignuta su vratašca i dopustilo mu se da uđe u bilo koju od dvije ruke. Ukoliko je ušao u ruku s hranom, dozvoljeno mu je da pojede nagradu i potom je vraćen na start (**Slika 4.4.2.1.2b**). Ukoliko je ušao u ruku gdje nema nagrade dozvoljeno mu je da pogleda u praznu posudu i vraćen je na start (**Slika 4.4.2.1.2c**). Svaki pokušaj se morao završiti ispod 2 minute. Nagrada je ostala na istome mjestu sve dok ju štakor nije pronašao, odnosno nije se mijenjala ruka u kojoj je bila nagrada. Ukoliko je našao nagradu u svakom idućem pokušaju nagrada se stavila u ruku u kojoj nije prethodno bila.



Slika 4.4.2.1.2. Shematski prikaz testiranja pomoću T-labirinta. (a) Kod prisilnog odabira, životinja je bila stavljena na početnu poziciju (START) iza vratašca te joj je bilo dopušteno ući u neblokiranu ruku i pojesti nagradu. (b) U slobodnom pokušaju, točan odgovor je bilježen samo ukoliko je životinja ušla u ruku s hranom. Tada joj je dopušteno pojesti nagradu i potom je vraćena na početnu poziciju (START). (c) Netočan odgovor je bilježen ukoliko je životinja ušla u ruku u kojoj nije bilo nagrade. Tada joj je dopušteno pogledati u praznu posudu te je vraćena na početnu poziciju (START).

Alternacija, odnosno točan odabir računao se kada je štakor ušao u suprotnu ruku u usporedbi s prethodnim pokušajem u jednom setu testiranja (svaki set se sastojao od dva pokušaja, odnosno pokušaji 1 i 2 sačinjavali su prvi set, pokušaji 3 i 4 drugi set i tako redom, sve do pokušaja 9 i 10 koji su činili peti set testiranja). Netočan odabir je bilježen ako je štakor odabrao istu ruku kao i u prethodnom pokušaju; u tom je slučaju vraćen na početak (START) bez davanja nagrade.

Testiranje se izvodilo jednom dnevno, a sastojalo se od 10 pokušaja u trajanju od 90 sekundi, što je bilo dovoljno za dokazivanje razlika između grupa. Testiranje se ponavljalo 4 ili više dana, ovisno o kontrolnim životinjama, odnosno kada su kontrolne životinje postigle barem 80%-tnu točnost alternacije.

Rezultati testa izražavali su se kao postotak točnih odabira u svakom setu testiranja.

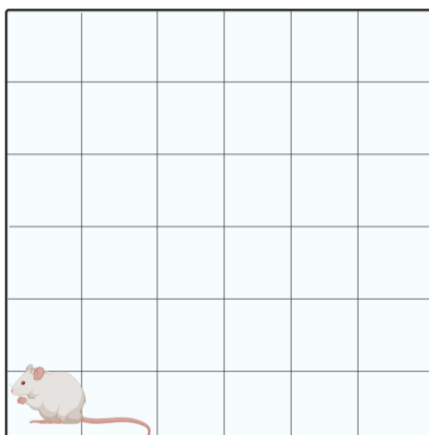
4.4.2.2. Test otvorenog polja (OFT)

Test otvorenog polja koristi se za proučavanje lokomotorne aktivnosti i aktivnosti pretraživanja okoline, ali i kao model za istraživanje ponašanja povezanih s anksioznošću pri izlaganju životinje nepoznatoj okolini (286). Parametri mjereni testom otvorenog polja navedeni su u **Tablici 4.4.2.2.1**.

OFT provodi se u otvorenom polju (*open field*, OF). Sprava za testiranje u otvorenom polju napravljena je po mjeri i sastojala se od četvrtaste kutije od pleksiglasa dimenzija 90 x 90 cm s označenim poljima na dnu veličine 14 x 14 cm i zidovima visine 70 cm. Iznad kutije postavljena je video kamera i izvor svjetlosti intenziteta 70–80 luksa (287).

Životinje su se testirale uvijek u isto doba dana. Kako bi se smanjila mogućnost rasapa rezultata zbog vanjskih utjecaja, testiranja u sve tri vremenske točke radila je samo jedna osoba bez prisustva drugih. Testiranje je vršeno u istoj sobi za testiranje te u istim uvjetima temperature, vlage i svjetla. Prije testiranja životinje su se privikle na rukovanje da bi se smanjio stres tijekom testiranja, a kako je prethodno već opisano. Sprava se prije korištenja, te između svakog testiranja prebrisala 50% etanolom i ostavila da se osuši.

Prije nego se životinja stavila u arenu pokrenuto je snimanje video kamerom (AHD-B1-1080P full hd 1920x1080 bullet ir kamera, HDVision, Heidelberg, Njemačka). Životinja se uzimala iz kaveza hvatajući za rep i spuštala u donji lijevi kut arene, pazeći pritom da joj je glava okrenuta prema zidu. Snimanje je trajalo 5 minuta za svaku životinju, pri čemu se ispitivač udaljio iz prostorije (**Slika 4.4.2.2.1**).



Slika 4.4.2.2.1. Shematski prikaz testa otvorenog polja. Vidi tekst za pojedinosti.

Tablica 4.4.2.2.1. Popis varijabli mjerenih testom otvorenog prostora.

Popis varijabli mjerenih testom otvorenog prostora
Ukupna prijeđena udaljenost (broj prijeđenih kvadratića)
Podizanje na stražnje noge (broj podizanja)
Ulasci u središnju zonu (broj ulazaka)
Vrijeme provedeno u središnjoj zoni (s)

Središnja zona definirana je kao kvadrat u središtu arene dimenzije 30 × 30 cm, a ulazak u tu zonu računao se kada je štakor u nju kročio sa sve četiri šape. Glodavci inače ne vole biti u središtu arene, izbjegavaju osvijetljene otvorene prostore i radije se kreću u blizini zidova (tigmotaksija) (288).

Ukupna prijeđena udaljenost računala se kao ukupan broj prijeđenih kvadratića tijekom testiranog razdoblja te se upotrebljavala kao mjera lokomotorne aktivnosti životinje. U svrhu određivanja stupnja eksploratornog ponašanja okoline kvantificirao se ukupan broj podizanja na stražnje noge u testiranom razdoblju. Rizično ponašanje istražuje se mjerenjem ukupnog broja ulaska u središnju zonu arene. Povećano istraživanje u središnjoj zoni interpretiralo se kao tendencija rizičnom ponašanju.

Analiza se radila pregledavanjem snimke i unosom svih parametara od strane dvaju ispitivača, a kasnije se za svaku varijablu izračunala srednja vrijednost (aritmetička sredina).

4.4.2.3. Test prepoznavanja novog objekta (NORT)

U testu prepoznavanja novog objekta životinji se prvo pružila mogućnost istražiti dva identična objekta, a zatim se jedan od dva objekta zamijenio novim. Test se temelji na prirodnoj (urođenoj) radoznalosti štakora koja ih potiče da provode više vremena istražujući novi objekt (289).

Test omogućuje mjerenje radnog, kratkoročnog ili dugoročnog pamćenja ovisno o vremenu između treniranja i testiranja (290). Dodatno, test omogućuje analizu istraživačkog i tjeskobnog ponašanja (291).

Za NORT je upotrijebljena sprava za test otvorenog polja. Prije korištenja sprava je oprana 50% alkoholom i ostavljena da se osuši. Objekti korišteni u testu bili su u 3 identične kopije i napravljeni od inertnog materijala, odnosno plastike i metala. Objekti su bili dovoljno teški da ih životinja nije mogla pomaknuti ili srušiti.

Protokol izvođenja testa prepoznavanja novog objekta

Postupak izvođenja testa prepoznavanja novog objekta sastojao se od stadija navikavanja (habitucije), stadija treniranja ili familijarizacije i stadija testiranja.

Stadij navikavanja (habitucije)

Životinja se stavila u arenu i omogućeno joj je istraživanje arene bez predmeta (kroz 5 minuta). Na taj način se postizalo da životinju u stadiju treniranja više zanimaju predmeti, a manje nova okolina.

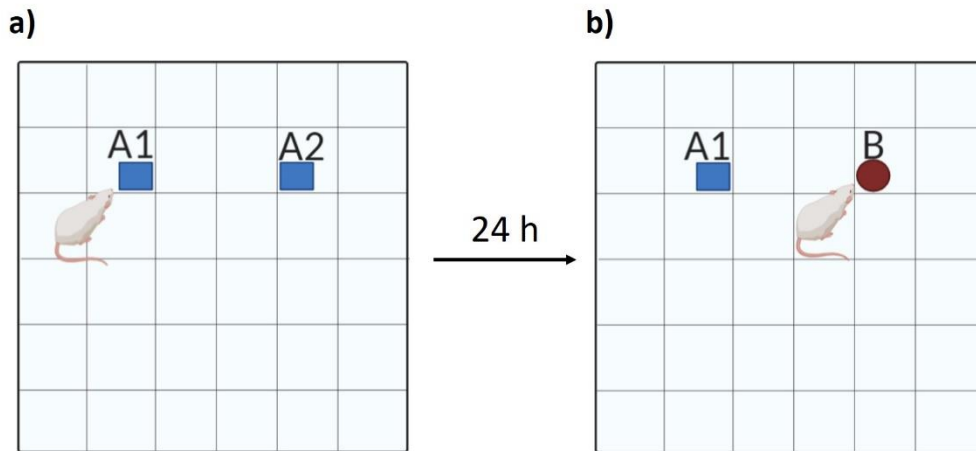
Stadij treniranja

U arenu su stavljena dva identična objekta (A1, A2) međusobno udaljeni 30 cm te na udaljenosti 15 cm od svakog zida. Životinje su se stavljale u arenu u donji lijevi kut, okrenute glavom prema zidu, a zatim testirane kroz razdoblje od 5 minuta i potom vraćene u svoj kavez (**Slika 4.4.2.3.1a**).

Stadij testiranja

Kako bi se testiralo dugoročno pamćenje, nakon 24 sata životinje su se ponovno stavljale u arenu. Objekti u areni nalazili su se na točno istim lokacijama, ali je objekt

A2 zamijenjen s novim objektom (B) drugačijeg oblika, boje i teksture. Nakon testiranja koje je trajalo 5 minuta životinje su vraćene u svoj kavez (**Slika 4.4.2.3.1b**).



Slika 4.4.2.3.1. Shematski prikaz NORT-a. (a) U stadiju treniranja životinje su izložene identičnim objektima (A1 i A2). (b) U stadiju testiranja životinja je izložena prethodno istraženom objektu u stadiju treniranja (A1) i novom objektu (B).

Parametri koji su istraživani su vrijeme provedeno istražujući objekt A1 i A2 u fazi treniranja te vrijeme provedeno proučavajući objekt A1 i B u fazi testiranja.

Na temelju navedenih mjerenja temeljilo se izračunavanje indeksa diskriminacije (292,293).

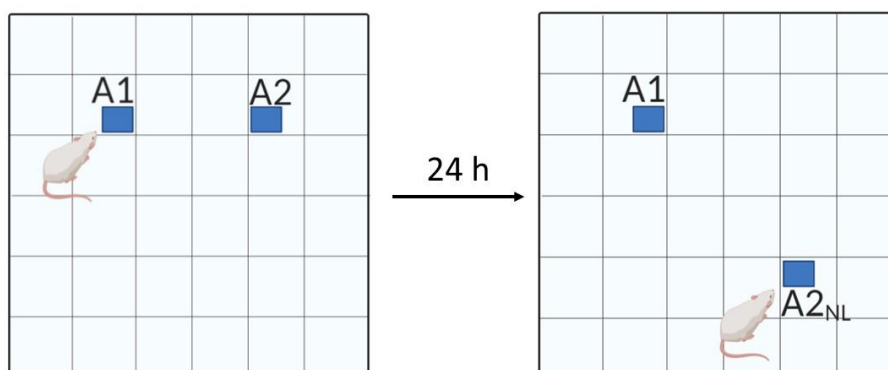
Indeks diskriminacije omogućuje razlikovanje novog i poznatog objekta, odnosno koristi razliku u vremenu istraživanja poznatog i novog objekta, te se dobivena vrijednost dijeli ukupnim vremenom istraživanja novog i poznatog objekta. Rezultat varira između +1 i -1, gdje je pozitivan broj označavao daje životinja više vremena provela s novim objektom, negativan rezultat značio je da je više vremena provodila s poznatim objektom, a 0 da nije bilo razlike u vremenu provedenom s poznatim, odnosno novim objektom.

Indeks diskriminacije izražen je formulom: $t_B - t_{A1} / t_B + t_{A1}$, gdje je t_{A1} ukupno vrijeme provedeno u istraživanju poznatog objekta, dok je t_B vrijeme provedeno u istraživanju novog objekta (290,294).

Vrijeme provedeno u istraživanju objekta je računato samo ako je životinja njuškom prišla objektu na udaljenost od ≤ 2 cm.

4.4.2.4. Test prepoznavanja nove lokacije objekta (NOLT)

U tom testu istraživala se sposobnost štakora prepoznati objekt kojem je već bio izložen, ali mu je promijenjena lokacija. U stadiju testiranja jedan objekt (A1) postavljen je na istoj poziciji na kojoj je bio u stadiju treniranja. Drugi objekt (A2_{NL}) stavio se na novu lokaciju dijagonalno u odnosu na objekt A1 (**Slika 4.4.2.4.1**).



Slika 4.4.2.4.1. Shematski prikaz NOLT-a. (a) Stadij treniranja u kojemu je životinja izložena identičnim objektima (A1 i A2); (b) stadij testiranja u kojemu je životinja izložena jednom objektu na istoj poziciji (A1), a drugi se objekt nalazi na novoj poziciji (A2_{NL}).

Parametri koji su istraživani su vrijeme provedeno proučavajući objekt A1 i A2 u fazi treniranja i vrijeme provedeno proučavajući objekt A1 i A2_{NL} u fazi testiranja.

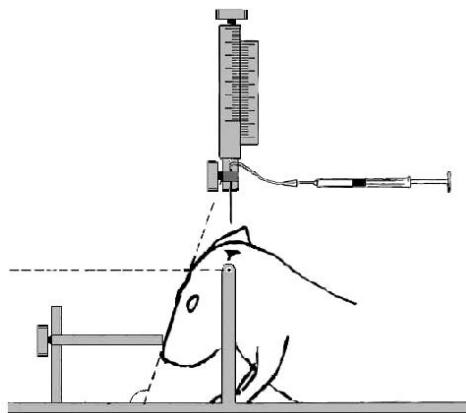
4.4.3. Prikupljanje bioloških uzoraka

Tijekom postupka žrtvovanja sve su životinje bile primjereno anestetizirane i analgezirane intraperitonealnom primjenom kombinacije anestetika i analgetika Narketana (djelatna tvar ketamin) u dozi 80 mg/kg i Xylapana (djelatna tvar ksilazin) u dozi 10 mg/kg.

Pet životinja iz svake grupe žrtvano je za potrebe biokemijske analize. Prije dekapitacije životinjama je izvađen likvor iz najveće subarahnoidne cisterne (*cisterna magna*) na način da je glava životinje pričvršćena na stereotaksijski okvir i položena pod kutom od 110 stupnjeva da bi se lakše prišlo cisterni magni (**Slika 4.4.3.1**).

Cisterna magna je 3 mm² velika romboidna struktura koja se identificira kao malo udubljenje, 12 mm kaudalno od baze uha između zatiljka i atlasa (295). Likvor je izvučen pomoću inzulinske igle promjera 0,23 mm. Ukoliko je došlo do kontaminacije likvora krvlju, likvor je centrifugiran 15 minuta pri brzini od 1000 g i potom pohranjen do analize na -80°C.

Odmah po dekapitaciji izvađen je mozak koji je potom seciran na hladnoj podlozi, te su za daljnju analizu izuzeti: hipokampus lijeve i desne hemisfere te entorinalna moždana kora lijeve i desne hemisfere (296). Navedeni su blokovi moždanog tkiva bili odmah smrznuti uranjanjem u tekući dušik te spremljeni na -80°C do obrade.



Slika 4.4.3.1. Vađenje likvora iz najveće subarahnoidne cisterne (*cisterna magna*). Shematski prikaz preuzet je iz rada Lebedeva i suradnika, 2004 (295).

Za potrebe histokemijskih i imunohistokemijskih analiza preostalih pet životinja iz svake skupine žrtvovano je dekapitacijom uz prethodno transkardijalno perfundiranje fiziološkom otopinom i puferiranim 4% formalinom (PFA), te im je izvađen mozak. Perfundirani mozak podijeljen je u dva bloka tako da je prerezan na granici između velikog i malog mozga i stavljen u puferiranu 4%-tnu otopinu formalina na sobnoj temperaturi na 48 sata, nakon čega je dehidriran kroz seriju rastućih otopina etilnog alkohola (70% etanol 1 h, 70% etanol 23 h, 96% etanol 1h, 96% etanol preko noći, 100% etanol 1h, 100% etanol 2 h) i toluol (toluol 30 min, toluol 2 h). Potom je svaki blok stavljen u tekući parafin kroz 6 h, odnosno do potpunog stvrdnjavanja tako dobivenih parafinskih kocaka.

4.4.4. Histološka analiza tkiva

Nakon uklapanja tkiva mozga u 2 parafinske kocke, na mikrotomu su serijski narezani koronarni rezovi debljine 10 µm koji su nakon rastezanja u vodenoj kupelji stavljeni na predmetna stakalca.

Tkivo mozga proučavalo se bojanjem otopinom srebrnog nitrata prema Bielschowskom, otopinom srebrnog jodida prema Gallyasu i Tioflavinom S. Bojanje rezova metodom prema Nisslu poslužilo je za orijentaciju na susjednim rezovima.

Kod svih mozgova analizirane su najmanje tri razine: razina na mjestu injiciranja (-6,84 mm od bregme), razina ispred mjesta injiciranja (na poziciji -5,64 mm od bregme) i razina iza mjesta injiciranja (na poziciji -8,04 mm od bregme).

4.4.4.1. Bojanje metodom prema Nisslu

Prije bojanja prema Nisslu rezovi su deparafinirani uranjanjem redom u ksilol (2 x 10 min), 100%-tni etanol (2 x 5 min), 95%-tni etanol (2 x 5 min), 70%-tni etanol (2 x 5 min) i destiliranoj vodi (dH₂O, 2 x 5 min).

Rezovi su bojani u 0,5%-tnoj otopini boje krezil-violet razrijeđenoj u destiliranoj vodi u volumnom omjeru 1:4 dok nije postignuto primjereno obojenje (uobičajeno nakon otprilike 10 minuta). Nakon bojenja slijedilo je ispiranje rezova s dH₂O (1 x 1 min) i odbojavanje u 70%-tnom etilnom alkoholu s 2 kapi 10%-tne octene kiseline. Nakon odbojavanja uslijedila je dehidracija uranjanjem rezova redom u 70%-tni etanol (5 min), 96%-tni etanol (2 x 5 min), 100%-tni etanol (2 x 5 min) i ksilol (2 x 5min), te pokrivanje preparata pokrovnim stakalcem.

4.4.4.2. Bojanje Tioflavinom S

Metodom bojanja Tioflavinom S analizirano je dolazi li nakon inokulacije proteina tau do patološkog nakupljanja amiloida u mozgu štakora te do stvaranja sparenih uzvojitih filamenata (*paired helical filaments*, PHF) proteina tau (297).

Nakon deparafiniranja i rehidracije rezovi su inkubirani u mraku 8 minuta pri sobnoj temperaturi u 1%-tno vodenoj otopini Tioflavina S (Sigma-Aldrich, #T1892-25g, St.

Louis, MO, SAD). Tioflavin S se priprema tako da se otopi 1 g boje u 100 mL dH₂O i miješa na magnetnoj miješalici kroz 15 minuta, nakon čega se profiltrira i koristi svjež.

Rezovi moždanog tkiva najprije su odbojani u 80% etanolu (2 x 3 min), zatim u 96% etanolu (2 x 3 min) i na kraju isprani u dH₂O (3x). Potom su preparati pokriveni pokrovnicom i analizirani fluorescentnim mikroskopom.

4.4.4.3. Bojanje otopinom srebrnog nitrata prema Bielschowskom

Nakon deparafiniranja i rehidracije rezovi su inkubirani na tresilici u mraku u otopini 20% AgNO₃ (20 min) i potom isprani u destiliranoj vodi. Istoj otopini 20% AgNO₃ dodao se ishlapjeli amonijak i ponovila se inkubacija (15 min). Rezovi su isprani u destiliranoj vodi s 3 kapi amonijaka, nakon čega su inkubirani u otopini AgNO₃, amonijaka i razvijачa 3-5 minuta, odnosno dok nije postignuto primjereno obojenje. Potom su isprani u dH₂O (5 min), fiksirani u 5% otopini natrijevog tiosulfata (5 min) i ponovno isprani u destiliranoj vodi (10 min), nakon čega su dehidrirani i pokriveni (298). Priprema otopina korištenih u metodi prikazana je u Tablici 4.4.4.3.1.

Tablica 4.4.4.3.1. Priprema otopina korištenih za Bielschowsky metodu.

Otopina AgNO ₃	20 g AgNO ₃ 100 mL dH ₂ O
Otopina razvijачa	20 mL formalina 100 mL dH ₂ O 1 kap koncentrirane HNO ₃ 0,5 g limunske kiseline
5% otopina natrijeva tiosulfata	5 g natrijeva tiosulfata 100 mL dH ₂ O

4.4.4.4. Gallyas bojanje metodom po Braaku

Nakon deparafiniranja rezovi su potopljeni u destiliranoj vodi i potom uronjeni 5 minuta u 5%-tnu periodičnu kiselinu. Rezovi su isprani u destiliranoj vodi (2 x 5 min), uronjeni u otopinu srebrova jodida (1 min), isprani u 0,5% otopini octene kiseline (10 min) i ostavljeni u otopini razvijачa 5 - 30 minuta. Potom su isprani u 0,5% otopini octene

kiseline (3 min) i destiliranoj vodi (5 min) te stavljeni u 0,1% otopinu zlatovog klorida (5 min). Nakon toga su kratko isprani u destiliranoj vodi, stavljeni u otopinu 1%-tnog natrijeva tiosulfata (5 min) i isprani u tekućoj vodi. Rezovi su kontrastirani u 0,1% *nuclear fast red* boji 2 minute, isprani u tekućoj vodi, dehidrirani kroz seriju alkohola (70%, 80%, 96%, 100%) po 3 minute u svakoj i na kraju u ksilolu te pokriveni pokrovnicom.

Otopina razvijaača pripravljena je dodavanjem 50 ml otopine A, 15 ml otopine B i 35 ml otopine C (**Tablica 4.4.4.4.1**).

Tablica 4.4.4.4.1. Priprema otopina korištenih za Gallyas bojanje metodom po Braaku.

Otopina A	50 g natrijeva karbonata 1000 mL dH ₂ O
Otopina B	2 g amonijeva nitrata 2 g srebrova nitrata 10 g tungstosilne kiseline 1000 mL dH ₂ O
Otopina C	2 g amonijeva nitrata 2 g srebrova nitrata 10 g tungstosilne kiseline 7,3 ml formaldehida 1000 mL dH ₂ O
Otopina srebrova jodida	40 g natrijeva hidroksida 100 g kalijeva jodida 35 mL 1%-tnog srebrova nitrata 500 mL dH ₂ O

4.4.5. Kvalitativna imunokemijska analiza proteina

Blokovi moždanog tkiva rezani su u serijske koronarne rezove debljine 10 mikrometara. Analizirane razine definirane su prema atlasu Paxinosa i Watsona (276) i potvrđene bojanjem susjednih rezova po Nisslu. Za praćenje širenja neurofibrilarnih promjena analizirana je razina na mjestu injiciranja (-6,84 mm od bregme), te razina ispred (bregma -5,64 mm od bregme) i iza (bregma -8,04 mm od bregme) mjesta injiciranja. Korištena su protutijela AT8, HT7, MC1, 4G8, T22 i AT100. Specifikacije protutijela i njihovi epitopi prikazani su u **Tablici 4.4.5.1**.

4.4.5.1. Semikvantitativno određivanje širenja neurofibrilarnih promjena koje se prikazuju pomoću AT8 protutijela

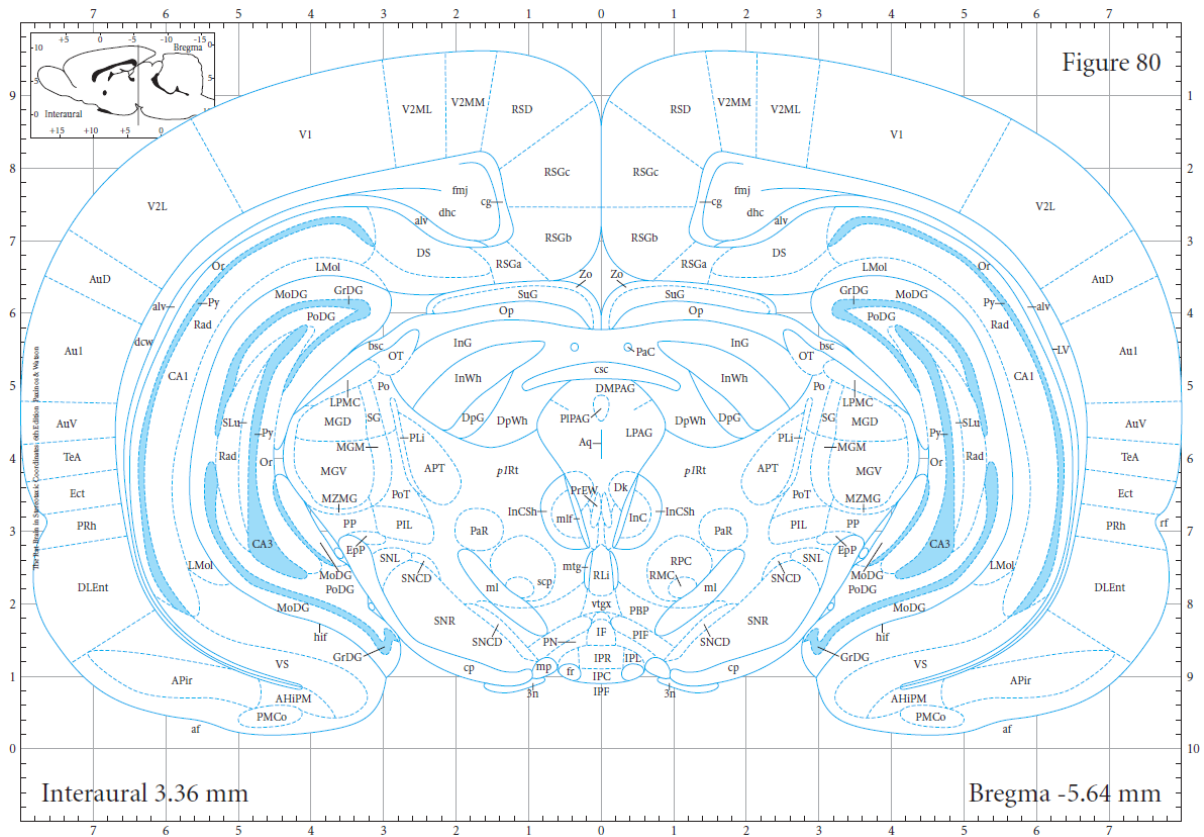
Analiza imunoreaktivnosti dobivene pomoću protutijela AT8 izvršena je na način koji su koristili Hurtado i suradnici (114) i Skachokova i suradnici (299). Na svakoj analiziranoj razini odabrana su područja interesa (*regions of interest*, ROI) za daljnju analizu u računalnom programu Fiji (300) (**Tablica 4.4.5.1.1**). Vizualni prikaz rezultata je pokazan kao ilustracija razine kodirana bojom.

Tablica 4.4.5.1.1. Semikvantitativna analiza AT8 imunoreaktivnosti.

Imunoreaktivnost	Broj imunoreaktivnih stanica	Boja
nije prisutna	0	siva
slaba	1-50	zelena
umjerena	51-100	žuta
umjereno jaka	101-500	narandžasta
jaka	501-2000	crvena

Semikvantitativno određivanje AT8 imunoreaktivnosti na razini -5,64 mm (od bregme)

Analiziran je koronarni rez mozga na razini -5.64 mm od bregme (**Slika 4.4.5.1.1**), s odabranim ROI prikazanim u **Tablici 4.4.5.1.2**.



Slika 4.4.5.1.1. Koronarni prikaz mozga Wistar štakora na udaljenosti 5,64 mm od bregme. To je jedna od triju glavnih razina upotrebljivanih u imunohistokemijskoj analizi. Prikaz je prezet iz stereotaksijskog atlasa mozga štakora Paxinos, 2006 (276).

Tablica 4.4.5.1.2. Popis imunohistokemijski analiziranih područja interesa na razini -5,64 mm od bregme.

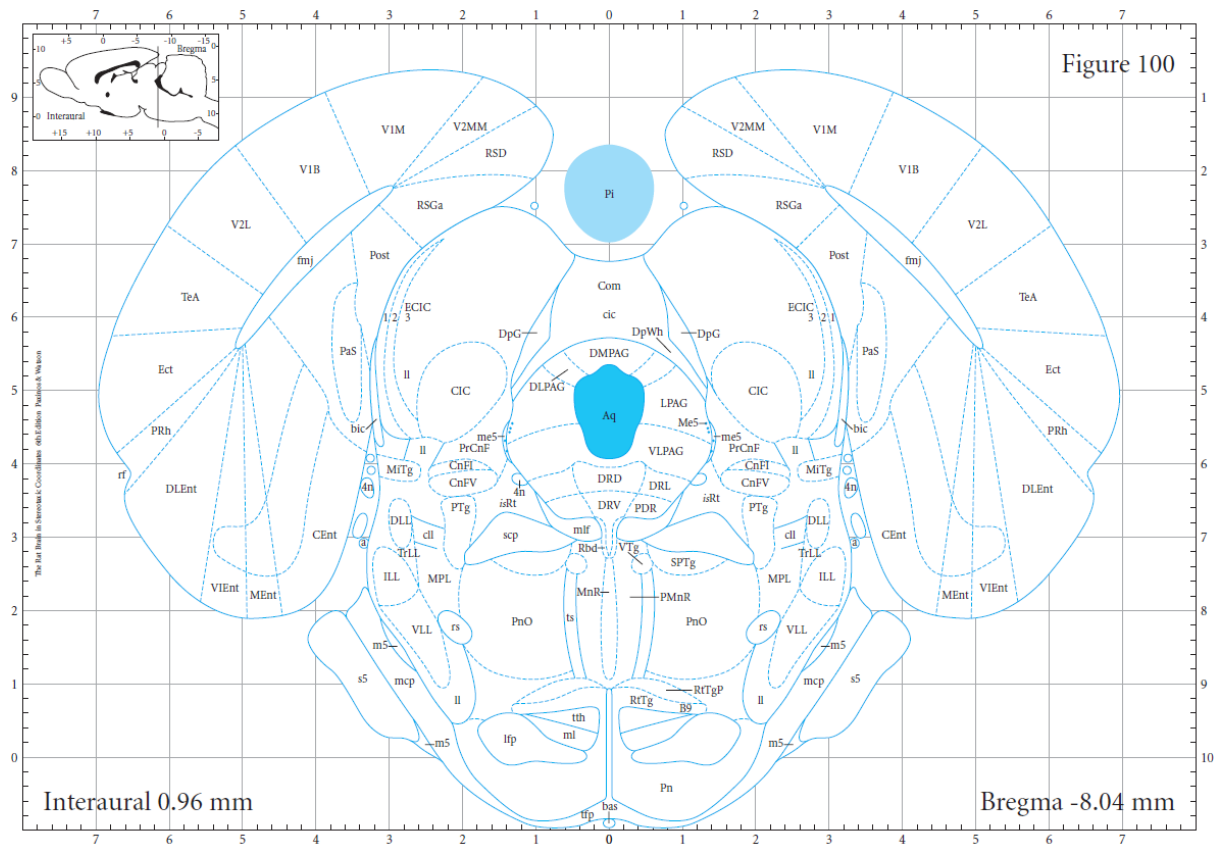
Područja interesa	Položaj u odnosu na mjesto injiciranja
Retrosplenijalno područje (RSGa, RSGb, RSGc, RSD)	rostralno
Vidno područje (V2MM, V2ML, V1, V2L)	rostralno
Slušno područje (AuD, Au1, AuV)	rostralno
Asocijacijsko područje sljepoočnog režnja (TeA)	rostralno
Ektorinalni korteks (Ect)	rostralno
Peririnalni korteks (PRh)	rostralno
Dorzolateralni entorinalni korteks (DLEnt)	rostralno
Amigdalopiriformno prijelazno područje (APir)	rostralno
Amigdalohipokampalno područje (AhiPM)	rostralno
Posteromedijalna kortikalna amigdaloidna jezgra (PMCo)	rostralno
Ventralni subikulum (VS)	rostralno
Dorzalni subikulum (DS)	rostralno
CA1 (CA1 polje)	rostralno
CA3 (CA3 polje)	rostralno
Nazubljena vijuga (MoDG, GrDG, PoDG)	rostralno
Talamus (TH)	rostralno
Crvena jezgra (RN)	rostralno
Srednji mozak (MB)	rostralno

Tablica 4.4.5.1.3. Imunohistokemijski analizirana područja interesa analizirana na razini bregma -6,84 mm.

Područja interesa	Položaj u odnosu na mjesto injiciranja
Medijalni entorinalni korteks (Ment)	Ciljno područje
Kaudomedijalni entorinalni korteks (CEnt)	Medijalno
Ventralni intermedijalni entorinalni korteks (VIEnt)	Medijalno
Dorzalni intermedijalni entorinalni korteks (DIEnt)	Medijalno
Dorzolateralni entorinalni korteks (DLEnt)	Medijalno
Peririnalni korteks (PRh)	Dorzalno
Ektorinalni korteks (Ect)	Dorzalno
Asocijacijsko područje sljepoočnog režnja (TeA)	Dorzalno
Vidno područje (V2MM, V2ML, V1M, V1B, V2L)	Dorzalno
Slušno područje (AuD, Au1, AuV)	Dorzalno
Retrosplenijalno područje (RSGa, RSGb, RSGc, RSD)	Dorzalno
Dorzalni subikulum (DS)	Dorzalno
Ventralni subikulum (VS)	Dorzalno
<i>Postsubiculum (Post)</i>	Dorzalno
<i>Parasubiculum (PaS)</i>	Dorzalno
<i>Presubiculum (PrS)</i>	Dorzalno
CA1 (polje CA1)	Dorzalno
Nazubljena vijuga (MoDG, GrDG, PoDG)	Dorzalno
Srednji mozak (MB)	Ventralno
Jezgre mosta	Ventralno

Semikvantitativno određivanje AT8 imunoreaktivnosti na razini -8,04 mm od bregme

Analiziran je koronarni rez mozga na razini -8,04 mm od bregme (**Slika 4.4.5.1.3**), s odabranim ROI prikazanim u **Tablici 4.4.5.1.4**.



Slika 4.4.5.1.3. Prikaz razine -8,04 mm od bregme korištene u imunohistokemijskoj analizi. Prikaz je preuzet iz stereotaksijskog atlasa mozga štakora Paxinos, 2006 (276).

Tablica 4.4.5.1.4. Imunohistokemijski analizirana područja interesa na razini -8,04 mm od bregme.

Područja interesa	Položaj u odnosu na mjesto injiciranja
Medijalni entorinalni korteks (Ment)	kaudalno
Kaudomedijalni entorinalni korteks (CEnt)	kaudalno
Ventralni intermedijalni entorinalni korteks (VIEnt)	kaudalno
Dorzolateralni entorinalni korteks (DLEnt)	kaudalno
Peririnalni korteks (PRh)	kaudalno
Ektorinalni korteks (Ect)	kaudalno
Asocijacijsko područje sljepoočnog režnja (TeA)	kaudalno
Vidno područje (V2MM, V1M, V1B, V2L)	kaudalno
Retrosplenijalno područje (RSGA, RSD)	kaudalno
<i>Postsubiculum</i> (Post)	kaudalno
<i>Parasubiculum</i> (PaS)	kaudalno
Retikularna jezgra mosta (PnO)	kaudalno
Srednji mozak (MB)	kaudalno
Most	kaudalno
Rafe jezgre (DRD, DRV, DRL, PDR)	kaudalno

4.4.5.2. Protokol imunohistokemijskog bojanja parafinskih rezova štakorskog mozga protutijelima AT8, HT7, MC1, 4G8, T22 i AT100

Nakon deparafiniranja nizom ispiranja ksilolom i rehidracije etanolom rezovi su ispirani u fosfatnom puferu (*phosphate buffered saline*, PBS, pH 7,4), nakon čega je provedeno otkrivanje epitopa antigena (*antigen retrieval*) kuhanjem rezova u citratnom puferu (pH 6.0; za AT8 je dodan 0,05%-tni Tween 20x) na 700 W kroz 10 min, a zatim 20 min na 350 W. Rezovi su se nakon toga ohladili u digestoru kroz 20 min.

Usljedio je ispiranje u PBS-u, pH 7,4 (3 x 10 min) te blokiranje peroksidazne aktivnosti inkubacijom u metanolu s 0,03% vodikovim peroksidom na 30 min za HT7, MC1 i AT100; 0,07% vodikovim peroksidom u dH₂O na 15 min za AT8; 3%-tnim vodikovim peroksidom u dH₂O na 15 min za T22; 70%-tnom mravljom kiselinom za 4G8.

Nakon ispiranja u PBS-u pH 7,4 (3 x 10 min) uslijedio je blokiranje nespecifičnih veznih mjesta inkubiranjem u otopini za blokiranje (5%-tni albumin iz seruma goveda u PBS-u s dodatkom 0,5%-tnog Triton X-100 za MC1 i 4G8; 5%-tni kozji serum u PBS-u s dodatkom 0,5%-tnog Triton X-100 za HT7 i AT100; 10% kozji serum u Tris puferu za AT8; 5%-tni kozji serum u PBS-u za T22). Blokiranje je provedeno kroz 1 sat na sobnoj temperaturi u vlažnoj komori.

Nakon blokiranja, rezovi su inkubirani preko noći pri 4°C u otopini primarnih protutijela razrijeđenih u otopini za blokiranje (**Tablica 4.4.5.2.1**). Priprema otopina korištenih za imunohistokemijsko bojanje prikazana je u **Tablici 4.4.5.2.2**, a popis kemikalija prikazan je u **Tablici 4.4.5.2.3**.

Kao pozitivne kontrole koristili smo uzorke mozгова bolesnika oboljelih od sporadične Alzheimerove bolesti.

Tablica 4.4.5.2.1. Popis primarnih protutijela i primijenjenih razrjeđenja u postupku imunohistokemijskog bojanja.

Primarno protutijelo	Epitop	Proizvođač, kataloški broj, identifikacijska oznaka prema Research Resource oznakama (RRID)	Organizam porijekla	Korišteno razrjeđenje
AT8	Fosforilirani Ser202 i Thr205	Thermo Fisher Scientific, Waltham, MA, SAD #MN1020 RRID:AD_223647	Miš	1:100
HT7	159-163 amk proteina tau čovjeka	Thermo Fisher Scientific, Waltham, MA, SAD #MN1000 RRID:AD_2314654	Miš	1:1000

MC1	5-15 i 312-322 amk proteina tau	dar Dr. Peter Daviesa, Albert Einstein College of Medicine, NY, SAD RRID:AD_2314773	Miš	1:20
4G8	17-24 amk amiloida β	BioLegend, San Diego, CA, SAD # 800712 RRID:AD_2734548	Miš	1:2000
T22	protutijelo na oligomere tau proteina	Sigma-Aldrich, St. Louis, MO, SAD #ABN454 RRID:AD_2888681	Zec	1:200
AT100	fosforilirani Thr212 i Ser214	Thermo Fisher Scientific Waltham, MA, SAD # MN1060 RRID:AD_223652	Miš	1:400
SYN	Sinaptofizin	Dako, Glostrup, Danska # M7315 RRID:AD_2687942	Miš	1:100

Nakon ispiranja u PBS-u pH 7,4 (3 x 10 min), rezovi su inkubirani 1 sat u sekundarnom protutijelu razrijeđenom u otopini za blokiranje u razrjeđenju od 1: 200.

Za primarna IgG protutijela AT8, HT7, MC1, 4G8 i AT100 koja su proizvedena u miša (a nisu označena enzimom ili fluorescentnom molekulom) korišteno je sekundarno protutijelo na F_c fragment primarnog mišjeg IgG protutijela, a za primarno protutijelo T22 proizvedeno u zeca, korišteno je sekundarno protutijelo na F_c fragment zečjeg IgG (**Tablica 4.4.5.2.3.**). Rezovi su zatim bili ponovno isprani u PBS-u pH 7,4 (3 x 10 min) te inkubirani 1 sat u tercijskom kompleksu (A i B komponenta *anti-mouse/rabbit* Vectastain ABC kita) koje se priprema u dvostruko razrijeđenim otopinama za blokiranje u omjeru 1:200.

Nakon ispiranja u PBS-u pH 7,4 (3 x 10 min) vizualizacija je postignuta inkubacijom u otopini koja sadrži diaminobenzidin, a zaustavljena ispiranjem u PBS-u i deH₂O kroz 20 sekundi.

Rezovi su nakon sušenja uronjeni u Histo-Clear (Thermo Fisher Scientific, Waltham, MA, SAD), pokriveni Poly-Mount medijem (Polysciences, Inc. Warrington, PA, SAD) i pokrovnim stakalcem.

4.4.5.3. Protokol imunofluorescentnog bojanja parafinskih rezova štakorskog mozga protutijelima SYN i T22

Nakon deparafiniranja nizom ispiranja ksilolom i rehidracije etanolom rezovi su ispirani u PBS-u (pH 7,4), nakon čega je provedeno otkrivanje epitopa antigena kuhanjem rezova u citratnom puferu (pH 6,0) na 700 W kroz 10 min, a zatim 20 min na 350 W. Rezovi su se nakon toga ohladili u digestoru kroz 20 min. Nakon ispiranja u PBS-u (3 x 10 min) uslijedio je blokiranje nespecifičnih veznih mjesta inkubiranjem u otopini za blokiranje (1%-tni albumin iz seruma goveda u PBS-u s dodatkom 0,5 %-tnog Triton X-100) 2 sata na sobnoj temperaturi. Nakon blokiranja, rezovi su inkubirani preko noći pri 4°C u otopini primarnih protutijela razrijeđenih u otopini za blokiranje (SYN 1:100; T22 1:200) (**Tablica 4.4.5.2.1**). Nakon ispiranja u PBS-u (3 x 10 min), rezovi su inkubirani 2 sata u sekundarnom protutijelu razrijeđenom u otopini za blokiranje u razrjeđenju od 1: 200. Zatim su rezovi isprani u PBS-u (3 x 10 min) i pokriveni medijem za pokrivanje. Priprema korištenih otopina prikazana je u **Tablici 4.4.5.2.2**, a popis kemikalija prikazan je u **Tablici 4.4.5.2.3**.

Tablica 4.4.5.2.2. Priprema otopina korištenih za imunohistokemijsko i imunofluorescentno bojanje.

Naziv otopine	Kratica	Kemijski sastav
Fosfatni pufer s dodatkom deterdženta Tweena	PBST	137 mM NaCl, 2,7 mM KCl, 8 mM Na ₂ HPO ₄ , 2 mM KH ₂ PO ₄ , 0,1%-tni Tween-20
Fosfatni pufer	PBS	137 mM NaCl, 2,7 mM KCl, 8 mM Na ₂ HPO ₄ , 2 mM KH ₂ PO ₄ , pH 7,4
Otopina za inhibiciju endogenih peroksidaza	Predtretman	0,03%- tna otopina H ₂ O ₂ u metanolu 0,07%- tna otopina H ₂ O ₂ u dH ₂ O 3%-tna otopina H ₂ O ₂ otopina u dH ₂ O 70% mravlja kiselina

Otopina za blokiranje		5%-tni albumin iz seruma goveda i 0,5%-tni Triton/PBS 5%-tni kozji serum u 0,5% Triton/ PBS 10%-tni kozji serum u Tris puferu 5%-tni kozji serum u PBS-u 1%-tni albumin iz seruma goveda i 0,5 %-tniTriton/PBS
Pufer za demaskiranje antigena	Citratni pufer	9,5 mM limunska kiselina, pH = 6,0

Tablica 4.4.5.2.3. Popis kemikalija korištenih za imunohistokemijsko i imunofluorescentno bojanje.

Naziv	Naziv proizvoda	Proizvođač i kataloški broj
Ksilol (zamjena)	Clear-Advantage Xylene Substitute	Polysciences, Inc. Warrington, PA, SAD #24770
Medij za pokrivanje preparata	Poly-Mount	Polysciences, Inc. Warrington, PA, SAD #08381-120
Medij za pokrivanje preparata	VECTASHIELD® <i>Antifade Mounting Medium</i>	Vector Laboratories, Inc. Burlingame, CA, SAD #H-1000-10
Kit za vizualizaciju imunohistokemijskih rezova	SIGMAFAST DAB <i>with Metal Enhancer Tablet Set</i>	Sigma Aldrich, St. Louis, MO, SAD, #D0426-50
Albumin iz seruma goveda	BSA (<i>bovine serum albumin</i>)	Sigma Aldrich, St. Louis, MO, SAD #A7906-100G
Tercijarni kompleks	<i>Anti-mouse</i> Vectastain® ABC kit	Vector Laboratories, Inc. Burlingame, CA, SAD #PK-4002
Tercijarni kompleks	<i>Anti-rabbit</i> Vectastain® ABC kit	Vector Laboratories, Inc. Burlingame, CA, SAD #PK-4001

Sekundarno protutijelo na F _c fragment primarnog mišjeg IgG protutijela	<i>Anti-mouse</i> Vectastain® ABC kit	Vector Laboratories, Inc. Burlingame, CA, SAD #PK-4002
Sekundarno protutijelo na F _c fragment primarnog zečjeg IgG protutijela	<i>Anti-rabbit</i> Vectastain® ABC kit	Vector Laboratories, Inc. Burlingame, CA, SAD #PK-4001
Deterdžent	Tween-20	Sigma Aldrich, St. Louis, MO, SAD, #P1379

4.4.6. Kvantitativna analiza proteina western blot metodom

Korišteni su uzorci moždanog tkiva hipokampusa te entorinalnog korteksa lijeve i desne hemisfere koji su zamrznuti u tekućem dušiku te pohranjeni na -80°C.

Prije daljnje analize uzorci su otopljeni i izvagani. Za vaganje je korištena laboratorijska vaga NewClassic MF (#JP503G, Mettler-Toledo, Greifensee, Švicarska).

Uzorci su homogenizirani 1 min ultrazvučnim soniciranjem (Microson Ultrasonic Cell Disruptor, Misonix Inc., SAD) u hladnom puferu za lizu s dodatkom koktela inhibitora fosfataza (PhosStop, Roche, Švicarska) i proteaza (Sigma Aldrich, SAD). (**Tablica 4.4.6.2.3**).

Sonicirano tkivo je centrifugirano 20 minuta pri 12000 rpm na 4°C te je supernatant odvojen i spremljen na -80°C do mjerenja koncentracije proteina te analize proteina western blot metodom (centrifuga: Hettich Universal 32R; Andreas Hettich GmbH & Co, Tuttlingen, Njemačka).

4.4.6.1. Određivanje koncentracije proteina

Za određivanje koncentracije proteina u uzorcima korišten je kit sa bicinkoniničnom kiselinom (*bicinchoninic acid assay*, BCA; Pierce BCA Protein Assay Kit, Thermo scientific, #23227, Rockford, IL, SAD).

Metoda koristi redukciju Cu²⁺ iona u Cu⁺ ion formiranjem biuret kompleksa u lužnatom mediju proteina. Ljubičasti produkt nastaje kada dvije molekule BCA keliraju jedan Cu⁺

ion. Nastali kompleks apsorbira svjetlost na 562 nm, a intenzitet boje proporcionalan je koncentraciji proteina u uzorku.

Kao standard korišten je albumin iz seruma goveda (*bovine serum albumine*, BSA) koncentracije 20.000 µg/mL. Za izradu baždarnog pravca pripremljena su razrjeđenja BSA u poznatim koncentracijama u rasponu od 20.000 µg/mL do 500 µg/mL.

Na mikrotitarsku pločicu s 96 jažica otpipetirano je u duplikatima po 10 µL uzorka nepoznate koncentracije proteina te 10 µL svakog razrjeđenja standarda. U svaku jažicu je dodano po 200 µL BCA reagensa te je smjesa inkubirana na 37°C, 30 minuta.

Koncentracija proteina u svakom uzorku proporcionalna je apsorbanciji te je određena pomoću jednadžbe kalibracijske krivulje, a podaci su analizirani u GraphPad Prism 8.0 programu (GraphPad Software, San Diego, CA, SAD).

4.4.6.2. Analiza proteina iz moždanog tkiva štakora western blot metodom

Uzorci su pripremljeni uzimanjem volumena koji sadrži 20 µg proteina te inkubiranjem u Laemmli puferu (**Tablica 4.4.6.2.3.**). Pripremljeni proteini inkubirani su 5 min pri temperaturi od 95°C.

Elektroforetsko razdvajanje proteina

Nakon mjerenja koncentracije proteina jednake količine ukupnih proteina u uzorku (20 µg) kao i marker veličine proteina nanoseni su u jažicu gela izrađenih korištenjem TGX Stain-Free FastCast seta (BioRad, Hercules, CA, SAD).

SDS-PAGE elektroforeza (*sodium dodecyl sulfate polyacrylamide gel electrophoresis*) se radila u puferu za razdvajanje proteina u električnom polju na 150 mA pri sobnoj temperaturi.

TGX Stain-Free gelovi su se nakon elektroforetskog razdvajanja proteina aktivirali na Biorad Chemidoc sustavu (Bio-Rad, Hercules, CA, SAD) gdje dolazi do fluorescentne detekcije ukupnih proteina razdvojenih na gelu, odnosno detektira se triptofanski ostatak svih proteina za koji se veže trihalo komponenta iz gela (301).

Prijenos proteina na membranu

Gel s elektroforetski razdvojenim proteinima transferiran je na nitroceluloznu membranu pri 50 V u puferu za prijenos tijekom 120 min.

Nakon transfera, svi proteini preneseni na membranu vizualizirali su se pomoću Biorad Chemidoc sustava. Dobivena slika je pohranjena u digitalnom obliku i kasnije analizirana radi kvantifikacije proteina od interesa.

Imunodetekcija

Nakon prijenosa proteina na membranu izvršena je imunodetekcija. Nespecifično vezanje blokirano je inkubacijom u trajanju od 60 min na sobnoj temperaturi u otopini 5%-tnog nemasnog mlijeka u prahu u TBS puferu za HT7, PHF1, CP13 i Tau-5; otopini 10%-tnog nemasnog mlijeka u prahu u TBS puferu za T22; u otopini 3%-tnog BSA u TBS puferu s dodatkom Tween deterdženta (TBS-T) za AT100 i AT8 protutijela.

Nakon blokiranja slijedila je inkubacija s odgovarajućim primarnim protutijelom razrijeđenim u odgovarajućem puferu za blokiranje preko noći na 4°C (**Tablica 4.4.6.2.1.**)

Nakon inkubacije, membrana je isprana u TBS-T puferu te je izvršena inkubacija na sobnoj temperaturi u trajanju od 60 min s odgovarajućim sekundarnim protutijelom u razrjeđenju 1:2000 (**Tablica 4.4.6.2.2.**)

Membrane su isprane u TBST puferu te je provedena vizualizacija korištenjem seta za kemiluminiscentnu detekciju prema uputama proizvođača, a produkt reakcije je vizualiziran korištenjem Biorad Chemidoc sustava. Slike su pohranjene u digitalnom obliku za daljnju obradu.

Kako bi se kvantitativno analizirao izražaj proteina korišten je javno dostupan računalni program ImageLab 6.0 (Bio-Rad Software, Hercules, CA, SAD) kompatibilan s Chemidoc sustavom za vizualizaciju.

Tablica 4.4.6.2.1. Popis primarnih protutijela i primijenjenih razrjeđenja korištenih za analizu proteina western blot metodom.

Primarno protutijelo	Epitop	Proizvođač, kataloški broj i RRID	Organizam porijekla	Korišteno razrjeđenje
AT8	Fosforilirani Ser202 i Thr205	Thermo Fisher Scientific, Waltham, MA, SAD #MN1020 RRID:AD_223647	Miš	1:200
HT7	159-163 amk proteina tau čovjeka	Thermo Fisher Scientific, Waltham, MA, SAD #MN1000 RRID:AD_2314654	Miš	1:200
T22	Protutijelo na oligomere tau proteina	Sigma Aldrich, St. Louis, MO, SAD #ABN454 RRID:AD_2888681	Zec	1:1000
AT100	Fosforilirani Thr212 i Ser214	Thermo Fisher Scientific Waltham, MA, SAD # MN1060 RRID:AD_223652	Miš	1:500
PHF1	Fosforilirani Ser396 i Ser 404	dar Dr. Peter Davies-a, Albert Einstein College of Medicine, Bronx, NY RRID:AB_2315150	Miš	1:1000
CP13	Fosforilirani Ser202	dar Dr. Peter Davies-a, Albert Einstein College of Medicine, Bronx, NY RRID:AB_2314223	Miš	1:1000
TAU-5	210-241 amk proteina tau	Thermo Fisher Scientific Waltham, MA, SAD # AHB0042 RRID:AB_2536235	Miš	1:250

Tablica 4.4.6.2.2. Popis sekundarnih protutijela te odgovarajućih razrjeđenja korištenih za analizu proteina western blot metodom.

Sekundarno protutijelo	Sekundarno protutijelo	Proizvođač, kataloški broj i RRID	Organizam porijekla	Korišteno razrjeđenje
Anti- mouse IgG	protutijelo na mišji IgG F _c fragment konjugirano s peroksidazom hrena (<i>horse-radish peroxidase</i> , HRP)	Cell Signaling Technology, Danvers, MA, SAD #7076 RRID:AB_330924	konj	1:2000
Anti-rabbit IgG	protutijelo na zečji IgG F _c fragment konjugirano s HRP-om	Cell Signaling Technology, Danvers, MA, SAD #7074 RRID:AB_2099233	koza	1:2000

Za analizu proteina western blot metodom korištene su otopine i puferi pripremljeni prema receptu u **Tablici 4.4.6.2.3.** te kemikalije prikazane u **Tablici 4.4.6.2.4.**

Tablica 4.4.6.2.3. Priprema otopina i pufera korištenih za analizu proteina western blot metodom.

Naziv otopine	Kratica	Kemijski sastav
Pufer za izolaciju proteina s reducirajućim agensom	Laemmli pufer	200 mM Tris-HCl pH 6,8; 40 % (v/v) glicerol, 8%-tni SDS, 0,04 % (w/v) bromfenol-plavo, 0,05% β-merkaptioetanol, 8 mM EDTA
Pufer za razdvajanje proteina u električnom polju	<i>Running buffer</i>	25 mM Tris, 192 mM glicin, 0,1% natrij dodecil sulfat
Pufer za prenošenje proteina s gela na membranu	Transfer pufer	25 mM Tris, 192 mM glicin, 20% (v/v) metanol

Tris pufer	TBS	20 mM Tris, 150 mM NaCl
Tris pufer s dodatkom Tween deterdženta	TBST	20 mM Tris, 150 mM NaCl, 0,1 % (v/v) Tween 20
Fosfatni pufer	PBS	137 mM NaCl, 2,7 mM KCl, 8 mM Na ₂ HPO ₄ , 2 mM KH ₂ PO ₄ , pH 7,4
Otopina za blokiranje		5%-tno mlijeko u prahu u TBS-u, 10%-tno mlijeko u prahu u TBS-u, 3%-tni BSA u TBST-u
Pufer za lizu s dodatkom inhibitora		RIPA pufer 2X, 10 mM NaF, 2 mM Na ₃ VO ₄ , 1 mM PMSF, 10x PIC, 20 mM β glicerofosfat (BGP), 40 mM Tris HCl, pH 7.4, 300 mM NaCl, 2 mM EDTA, 1% natrij deoksikolat, 0,2% SDS, 2% Triton X-100, 20% glicerol, dH ₂ O
Pufer za lizu	RIPA 2X	40 mM Tris-HCl 7.4pH, 2% Triton x-100, 1%-tni natrijev deoksikolat, 0,2% SDS, 300 mM NaCl, 2 mM EDTA, 20%-tni glicerol

Tablica 4.4.6.2.4. Popis kemikalija korištenih za analizu proteina western blot metodom.

Naziv	Naziv proizvoda	Proizvođač i kataloški broj
Gel	TGX Stain-Free FastCast Acrylamide Kit, 10%	BioRad, Hercules, CA, SAD #1610183
Proteinski standard	Precision Plus ProteinAll Blue Standards	BioRad, Hercules, CA, SAD #1610373
Nitrocelulozna membrana za prijenos proteina	Amersham Protran Western blotting membranes	GE Healthcare Bio-Sciences Corp., MA, SAD #GE10600002
Kit za vizualizaciju proteina	Super Signal West Femto Maximum Sensitivity Substrate	Thermo Scientific, Waltham, MA, SAD #34095
Kit za vizualizaciju proteina	Super signal West, Pico Chemiluminescent Substrate	Thermo scientific, Waltham, MA, SAD #34080
Albumin iz seruma goveda	BSA	Sigma Aldrich, St. Louis, MO, SAD

		#A7906-100G
Deterdžent	Tween-20	Sigma Aldrich, St. Louis, MO, SAD #P1379
Deterdžent	Triton x-100	Sigma Aldrich, St. Louis, MO, SAD #9002-93-1
Deterdžent	Natrijev dodecil sulfat (SDS)	Sigma Aldrich, St. Louis, MO, SAD #L3771-100G
Proteazni inhibitori	Complete Mini, EDTA-free Protease Inhibitor Cocktail	Roche, #11836170001
EDTA	etilendiamintetraoctena kiselina	Sigma Aldrich, St. Louis, MO, SAD #EDS-100G
Tris baza	Trizma base	Sigma Aldrich, St. Louis, MO, SAD #T1503-1KG
Glicerol	glycerol	Sigma Aldrich, St. Louis, MO, SAD # G5516-500ML
TEMED	n,n,n',n'-tetrametiletlenamid	Sigma Aldrich, St. Louis, MO, SAD #T9281-25ml
Bromfenol modrilo	Bromophenol blue	Sigma Aldrich, St. Louis, MO, SAD #114391
Deterdžent	Natrijev deoksikolat	Sigma Aldrich, St. Louis, MO, SAD #D6750
Merkaptoetanol	2-merkaptoetanol	Sigma Aldrich, St. Louis, MO, SAD #M6250

4.4.7. Određivanje koncentracije proteinskih bioloških biljega ELISA metodom

Proteinski biološki biljezi na ukupni štakorski protein tau, fosforilirani protein tau i na amiloid β_{1-42} određeni su u likvoru ili uzorcima homogenata mozga pomoću enzimski povezane imunoapsorpcijske analize (*Enzyme-Linked Immunosorbent Assay*, ELISA) komercijalno dostupnih kitova, koji omogućavaju kvantitativno određivanje koncentracije tau proteina i amiloida β (**Tablica 4.4.7.1.**)

Tablica 4.4.7.1. Popis korištenih ELISA kitova.

Naziv	Naziv proizvoda	Proizvođač i kataloški broj
ELISA kit za detekciju ukupnog štakorskog tau proteina	Rat Tau Proteins ELISA Kit,	Cusabio Technology LLC, Wuhan, Kina #CSB-E13729r
ELISA kit za detekciju amiloida β_{1-42}	Rat Beta-Amyloid Peptide 1-42 (Ab1-42) ELISA Kit,	Abxexa, Cambridge, VB #abx574490
ELISA kit za detekciju štakorskog proteina tau fosforiliranog na Ser 396 i Ser 404	Rat pT(phospho Tau Protein, pSer 396/404) ELISA Kit,	MyBioSource, Inc. California, SAD #MBS2510503

4.4.7.1. Određivanje koncentracije ukupnog štakorskog proteina tau ELISA metodom

Korištenjem tržišno dostupnog kita određene su koncentracije ukupnog štakorskog tau proteina u izuzetim uzorcima likvora (**Tablica 4.4.7.1**).

Mikrotitarske pločice s 96 jažica presvučene su primarnim monoklonskim protutijelima na tau protein, u koje se nakon nanošenja uzoraka likvora i standarda vežu prisutni tau proteini. Uzorci i standardi su se nakon nanošenja inkubirali u mikrotitarskoj pločici 2 sata na 37°C. Nakon ispiranja, dodalo se biotin-konjugirano detekcijsko protutijelo. Nakon inkubacije u trajanju od 60 min na 37°C, jažice su se isprale puferom za ispiranje. Potom se dodao kompleks HRP-avidin koji se inkubirao kroz 60 min na 37°C, a nakon ispiranja se dodao kromogen TMB (3,3',5,5-tetrametilbenzidin) i inkubirao u mraku kroz 20 minuta na 37°C. Nakon inkubacije dodala se otopina za zaustavljanje reakcije te se izvršilo očitavanje apsorbancije pomoću spektrofotometrijskog uređaja pri 450 nm. Koncentracije proteina su se određivale prema krivulji standarda 4-parametrijskim algoritmom u GraphPad Prism 8.0 programu (GraphPad Software Inc., San Diego, CA, SAD).

4.4.7.2. Određivanje koncentracije amiloida β_{1-42} ELISA metodom

Za određivanje koncentracije amiloida β_{1-42} iz likvora i homogenata mozga korišten je tržišno dostupan kit (**Tablica 4.4.7.1**).

Mikrotitarske pločice s 96 jažica presvučene su primarnim monoklonskim protutijelima na amiloid β_{1-42} proteine. Nakon dodavanja uzoraka i standarda slijedila je inkubacija u mikrotitarskoj pločici kroz 60 min na 37°C. U inkubaciji nastaje reakcija kompetitivne inhibicije između biotinom označenog amiloida β_{1-42} i neoznačenog amiloida β_{1-42} s vezanim monoklonskim protutijelom na amiloid β_{1-42} protein. Nakon procesa ispiranja u puferu za ispiranje (pomoću aparata za ispiranje - model PW 40, Biorad Laboratories, Hercules, CA, SAD), u mikrotitarske pločice se dodavao avidin konjugiran na enzim HRP te se inkubirao kroz 30 min na 37°C. Nakon ispiranja se dodao TMB supstrat (3,3',5,5-tetrametilbenzidin) koji se inkubirao kroz 17 min na 37°C u mraku. Nakon toga se dodala otopina za zaustavljanje navedene reakcije te se spektrofotometrom očitala

apsorbancija na 450 nm. Esej je kompetitivan, što znači da postoji obrnuta korelacija između stupnja apsorbancije i koncentracije izmjereneog amiloida β 1-42.

4.4.7.3. Određivanje koncentracije fosforiliranog štakorskog proteina tau ELISA metodom

Korištenjem tržišno dostupnog kita određene su koncentracije fosforiliranog štakorskog tau proteina u homogenatima mozga (**Tablica 4.4.7.1.**).

Mikrotitarske pločice s 96 jažica presvučene su primarnim monoklonskim protutijelima specifičnim na protein tau fosforiliran na serinu 396 i serinu 404, u koje se nakon nanošenja uzoraka homogenata mozga i standarda vežu prisutni tau proteini. Nakon dodavanja uzoraka i standarda slijedila je inkubacija u mikrotitarskoj pločici kroz 90 min na 37°C. Zatim je slijedila inkubacija u trajanju od 60 min na 37°C s dodanim detekcijskim protutijelom obilježenim biotinom. Nakon procesa ispiranja u puferu za ispiranje, u mikrotitarske pločice se dodavao avidin konjugiran na enzim HRP i inkubirao u trajanju od 30 min na 37°C. Nakon ispiranja se dodao TMB supstrat koji se inkubirao kroz 15 min na 37°C u mraku. Po zaustavljanju reakcije se pomoću spektrofotometrijskog uređaja očitavala apsorbancija na 450 nm. Koncentracije proteina su se određivale prema krivulji standarda 4-parametrijskim algoritmom u GraphPad Prism 8.0 programu (GraphPad Software Inc., San Diego, CA, SAD).

4.4.8. Statistička obrada podataka

Nakon utvrđivanja normalnosti distribucije pojedinih skupina podataka D'Agostino-Pearsonovim testom, za podatke koji prate normalnu distribuciju upotrijebljeni su parametrijski testovi ANOVA i *post hoc* Tukey test, a za podatke čija razdioba nije pratila normalnu distribuciju upotrijebljeni su neparametrijski testovi Kruskal-Wallis ANOVA i Dunnov test za višestruke usporedbe. Rezultati su prikazani kao srednja vrijednost \pm standardna devijacija (SD). Za razinu statističke značajnosti u svim testovima uzeta je vrijednost $\alpha < 0,05$.

5. *REZULTATI*

5.1. Kognitivni i bihevioralni učinci inokulacije tau oligomera i tau fibrila u medijalni entorinalni korteks Wistar štakora

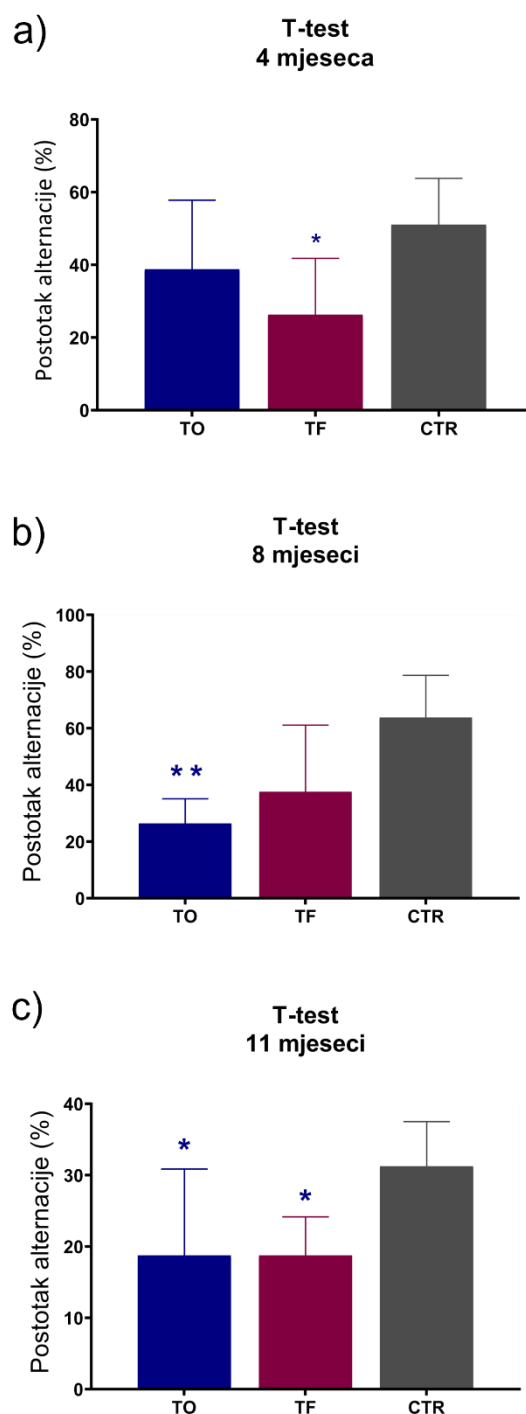
Četiri, osam i jedanaest mjeseci nakon stereotaksijske inokulacije tau oligomera, tau fibrila ili fiziološke otopine u medijalni entorinalni korteks, životinje su podvrgnute T-labirint testu, testu prepoznavanja novog objekta, testu prepoznavanja nove lokacije objekta i testu otvorenog polja za ispitivanje promjena u učenju, pamćenju i ponašanju.

5.1.1. T- labirint test

T-labirint test, korišten za procjenu radnog prostornog pamćenja, otkrio je značajnu razliku četiri mjeseca nakon inokulacije tau fibrila i tau oligomera ($F = 4,356$, st.sl.= 2,23, $p < 0,05$). Životinje koje su intracerebralnom primjenom primile tau fibrile razvile su deficit u radnom prostornom pamćenju. Tijekom četiri dana testiranja pokazale su značajno smanjenju učinkovitost u usporedbi s kontrolnim skupinama životinja tretiranim fiziološkom otopinom, što je pokazano kao manji postotak alternacije, odnosno u pet seta testiranja pokazale su slabije rezultate u broju točnih odabira suprotne ruke u odnosu na prethodni pokušaj ($p < 0,05$; **Slika 5.1.1.1a**).

Značajna razlika u radnom prostornom pamćenju ustanovljena je i osam mjeseci nakon primjene tau fibrila i tau oligomera (H test = 7,893, st.sl. = 2, $p < 0,05$). Životinje koje su primile tau oligomere pokazale su smanjenu učinkovitost u T-labirint testu u usporedbi s kontrolnim životinjama ($p < 0,01$; **Slika 5.1.1.1b**).

Statistički značajna razlika u radnom pamćenju također je otkrivena jedanaest mjeseci nakon tretmana ($F = 5,280$, st.sl. = 2,22, $p < 0,01$). Životinje koje su primile tau fibrile pokazale su deficit u radnom prostornom pamćenju u usporedbi s kontrolnim životinjama ($p < 0,05$; **Slika 5.1.1.1c**). Životinje koje su primile tau oligomere također su pokazale smanjenu učinkovitost u T-labirint testu u usporedbi s kontrolnim životinjama ($p < 0,05$; **Slika 5.1.1.1c**). Rezultati testa izraženi su u obliku postotaka alternacije i grafički prikazani na slici **5.1.1.1**.



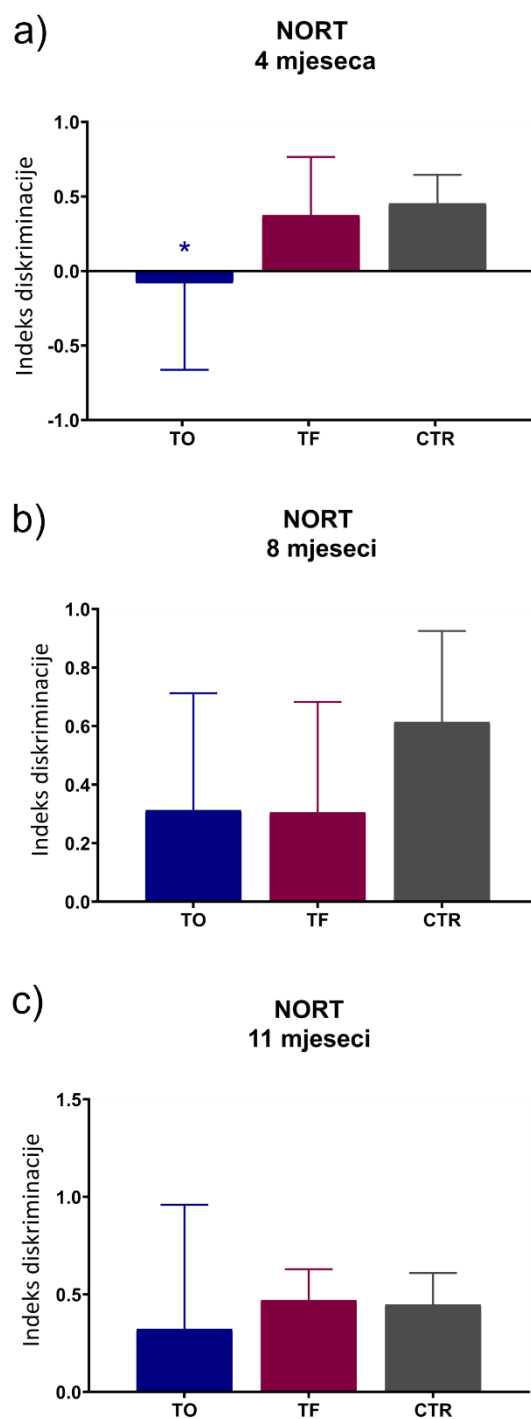
Slika 5.1.1.1. Grafički prikaz rezultata T-labirint testa nakon inokulacije tau fibrila, tau oligomera ili fiziološke otopine u medijalni entorinalni korteks štakora. Rezultati su prikazani u obliku postotka alternacije životinja u T-labirint testu (a) četiri, (b) osam i (c) jedanaest mjeseci nakon primjene tau fibrila, tau oligomera ili fiziološke otopine. Svaki stupac predstavlja srednju vrijednost \pm SD. T-Test; T-labirint test; TO, skupina životinja koja je primila tau oligomere; TF, skupina životinja koja je primila tau fibrile; CTR, skupina životinja koja je primila fiziološku otopinu. * $p < 0,05$; ** $p < 0,01$.

5.1.2. Test prepoznavanja novog objekta

Razlika u dugoročnom (24h) pamćenju utvrđena je četiri mjeseca nakon tretmana ($F = 4,505$, st.sl. = 2,25, $p < 0,05$). Životinje koje su primile tau oligomere nisu razlikovale novi objekt od poznatog objekta i pokazale su znatno niži diskriminacijski indeks u odnosu na kontrolne životinje ($p < 0,05$; **Slika 5.1.2.1a**). Skupina životinja koja je primila tau fibrile nije pokazala statistički značajnu razliku u razlikovanju novog i poznatog objekta u odnosu na kontrolnu skupinu životinja (**Slika 5.1.2.1a**).

Osam mjeseci nakon primjene tau fibrila i tau oligomera nije pokazano narušavanje dugoročnog pamćenja, odnosno nije uočena statistički značajna razlika u vremenu istraživanja poznatog i novog objekta u odnosu na kontrolnu skupinu životinja (**Slika 5.1.2.1b**).

Jedanaest mjeseci nakon tretmana indeks diskriminacije nije pokazao statistički značajnu razliku između skupina. Životinje pokazuju istu preferenciju prema istraživanju novog objekta kao i kontrolne skupine životinja (**Slika 5.1.2.1c**).



Slika 5.1.2.1. Grafički prikaz rezultata testa prepoznavanja novog objekta nakon inokulacije tau fibrila, tau oligomera ili fiziološke otopine u medijalni entorinalni korteks štakora. Rezultati su prikazani kao indeks diskriminacije (a) četiri, (b) osam i (c) jedanaest mjeseci nakon primjene tau fibrila, tau oligomera ili fiziološke otopine. Svaki stupac predstavlja srednju vrijednost \pm SD NORT; Test prepoznavanja novog objekta; TO, skupina životinja koja je primila tau oligomere; TF, skupina životinja koja je primila tau fibrile; CTR, skupina životinja koja je primila fiziološku otopinu. * $p < 0,05$.

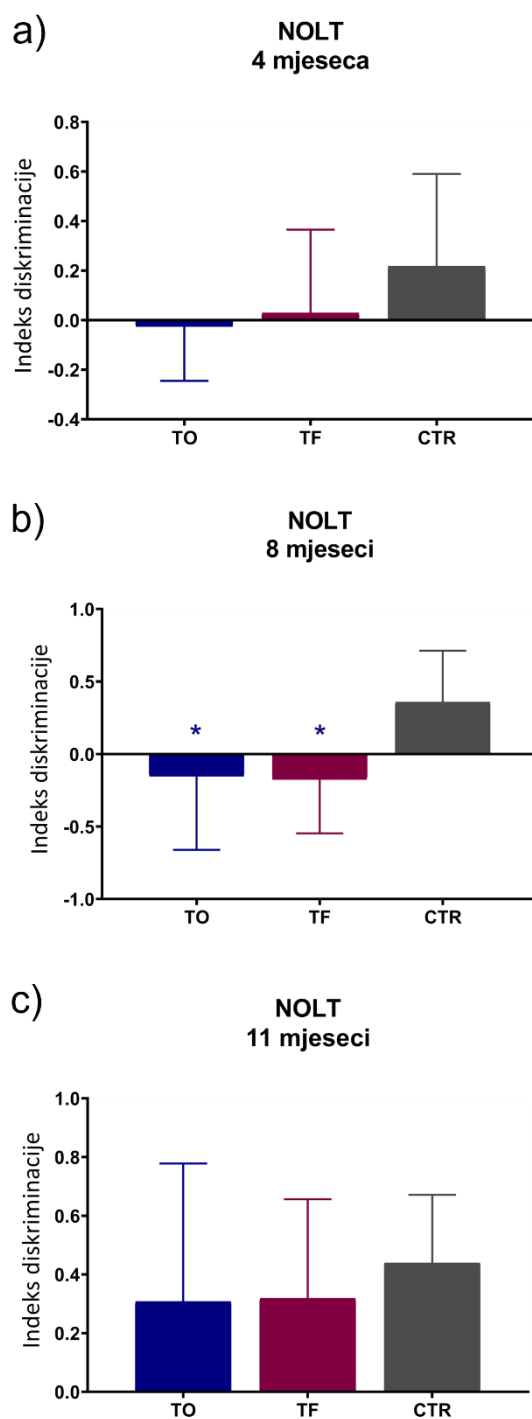
5.1.3. Test prepoznavanja nove lokacije objekta

Da bismo istražili prepoznaju li životinje promjenu u lokaciji objekta, tretirane skupine podvrgnute su testu prepoznavanja nove lokacije objekta. Preferencija za novom ili poznatom lokacijom izražena je kao indeks diskriminacije i prikazana grafički.

Indeks diskriminacije nije pokazao statistički značajnu razliku između skupina četiri mjeseca nakon tretmana (**Slika 5.1.3.1a**).

Osam mjeseci nakon primjene tau oligomera i tau fibrila postoji razlika u preferenciji lokacije između skupina ($F = 4,816$, st.sl. = 2,26, $p < 0,05$). Kontrolna skupina životinja pokazuje jasnu preferenciju istraživanja nove lokacije objekta (pozitivan indeks diskriminacije), u odnosu na skupinu koja je primila tau oligomere ($p < 0,05$) i skupinu koja je primila tau fibrile ($p < 0,05$) kod kojih dolazi do preferencije istraživanja poznate lokacije objekta (negativan indeks diskriminacije) (**Slika 5.1.3.1b**).

Jedanaest mjeseci nakon tretmana indeks diskriminacije nije se značajnije razlikovao među ispitivanim skupinama (**Slika 5.1.3.1c**).



Slika 5.1.3.1. Grafički prikaz rezultata testa prepoznavanja nove lokacije objekta nakon inokulacije tau fibrila, tau oligomera ili fiziološke otopine u medijalni entorinalni korteks štakora. Rezultati su prikazani kao indeks diskriminacije (a) četiri, (b) osam i (c) jedanaest mjeseci nakon primjene tau fibrila, tau oligomera ili fiziološke otopine. Svaki stupac predstavlja srednju vrijednost \pm SD. NOLT; Test prepoznavanja nove lokacije objekta; TO, skupina životinja koja je primila tau oligomere; TF, skupina životinja koja je primila tau fibrile; CTR, skupina životinja koja je primila fiziološku otopinu. * $p < 0,05$.

5.1.4. Test otvorenog polja

U testu otvorenog polja mjerena je lokomotorna aktivnost izražena kao prijeđena udaljenost u otvoreno polju; anksioznost izražena kao broj ulazaka i količina vremena provedenog u središnjoj zoni te istraživačko ponašanje izraženo kao broj podizanja na stražnje noge.

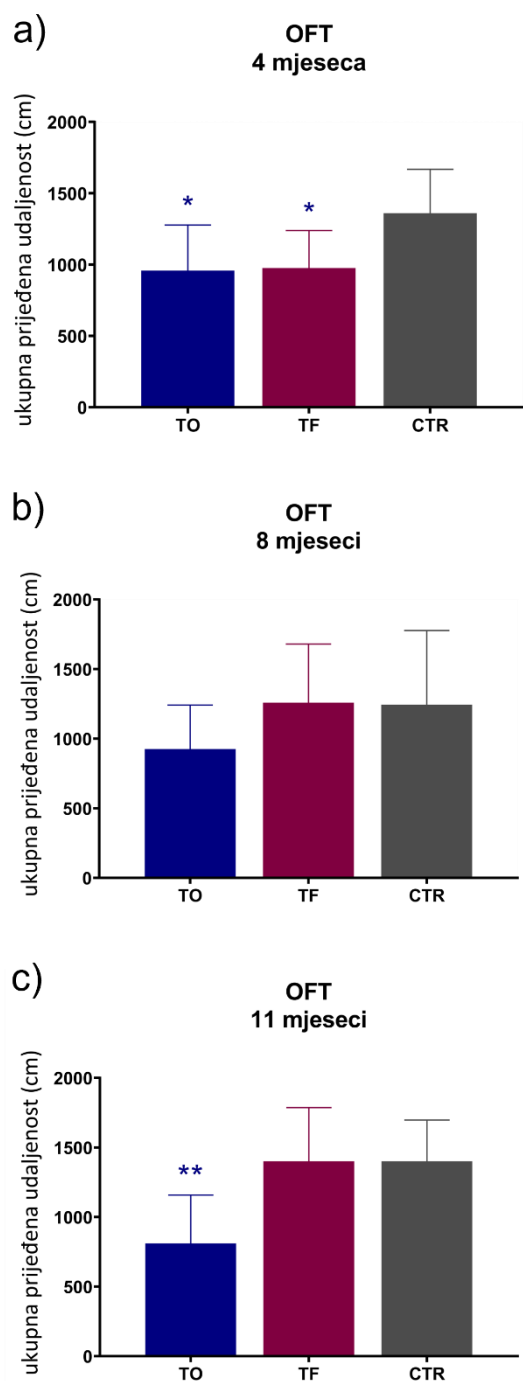
5.1.4.1. Lokomotorna aktivnost

Kao mjera lokomotorne aktivnosti životinje pratila se ukupna prijeđena udaljenost u otvorenom polju tijekom testiranog vremena.

Razlika u lokomotornoj aktivnosti životinje uočena je četiri mjeseca nakon tretmana ($F = 4,831$, st.sl. = 2,23, $p < 0,05$). Ukupna prijeđena udaljenost u otvorenom polju bila je manja kod skupina životinja koje su primile tau oligomere ($p < 0,05$) i skupina životinja koje si primile tau fibrile ($p < 0,05$) u usporedbi s kontrolnom skupinom životinja ($p < 0,05$) (**Slika 5.1.4.1a**).

Osam mjeseci nakon tretmana nije pronađena razlika u lokomotornoj aktivnosti između skupina. Skupine životinja koje su primile tau oligomere i tau fibrile pokazale su sličnu ukupnu prijeđenu udaljenost kao i kontrolne skupine životinja (**Slika 5.1.4.1b**).

Jedanaest mjeseci nakon tretmana pronađena je statistički značajna razlika u lokomotornoj aktivnosti između skupina životinja ($F_{,} = 8,068$, st.sl. = 2,23, $p < 0,01$). Skupina životinja koja je primila tau oligomere pokazala je smanjenu lokomotornu aktivnost u otvorenom polju u usporedbi s kontrolnom skupinom životinja ($p < 0,01$) (**Slika 5.1.4.1c**).



Slika 5.1.4.1. Grafički prikaz lokomotorne aktivnosti u otvorenom polju nakon inokulacije tau fibrila, tau oligomera ili fiziološke otopine u medijalni entorinalni korteks štakora. Rezultati su prikazani kao ukupna prijeđena udaljenost (cm) u otvorenom polju (a) četiri, (b) osam i (c) jedanaest mjeseci nakon primjene tau fibrila, tau oligomera ili fiziološke otopine. Svaki stupac predstavlja srednju vrijednost \pm SD. OFT; Test otvorenog polja; TO, skupina životinja koja je primila tau oligomere; TF, skupina životinja koja je primila tau fibrile; CTR, skupina životinja koja je primila fiziološku otopinu. * $p < 0,05$; ** $p < 0,01$.

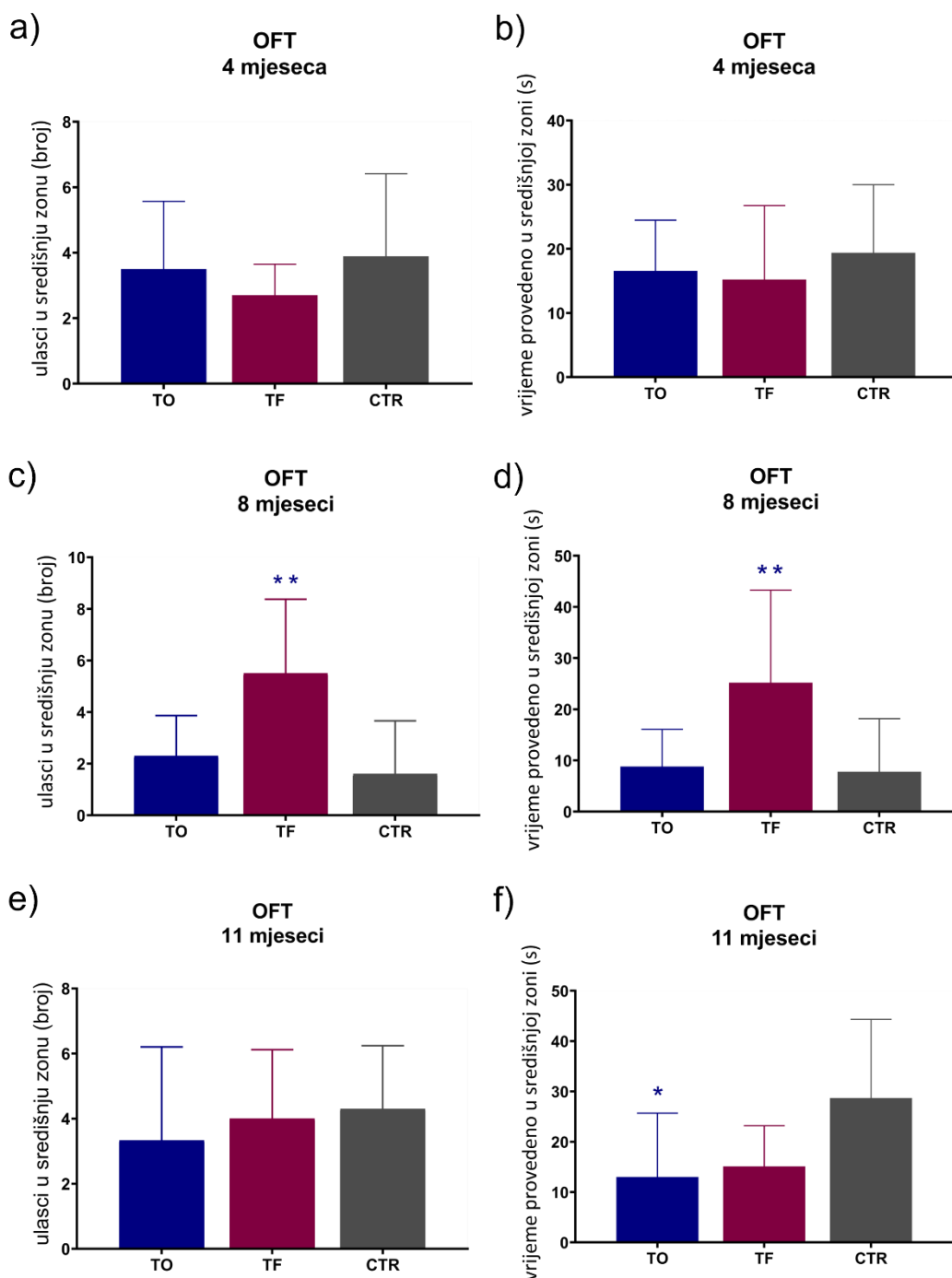
5.1.4.2. Anksioznost

Anksioznost je istražena mjerenjem ukupnog broja ulazaka u središnju zonu arene i količinom vremena provedenog u središnjoj, odnosno perifernoj zoni. Povećano istraživanje u središnjoj zoni interpretiralo se kao tendencija rizičnom ponašanju, dok se zadržavanje životinje u perifernoj zoni interpretiralo kao povišena anksioznost.

Četiri mjeseca nakon tretmana nije pronađena razlika u rizičnom ponašanju i stupnju anksioznosti između skupina životinja. Skupina životinja koja je primila tau oligomere i skupina koja je primila tau fibrile pokazala je slično ponašanje u otvorenom polju kao i kontrolna skupina što je vidljivo po broju ulazaka u središnju zonu (**Slika 5.1.4.2.1a**) i vremenu provedenom u toj zoni (**Slika 5.1.4.2.1b**).

Osam mjeseci nakon tretmana postoji razlika u tendenciji prema rizičnom ponašanju i anksioznosti između skupina, što je vidljivo po broju ulazaka u središnju zonu ($F = 8,647$, st.sl. = 2,27, $p < 0,01$; **Slika 5.1.4.2.1c**), odnosno po vremenu provedenom u središnjoj zoni ($F = 5,875$, st.sl. = 2,27, $p < 0,01$; **Slika 5.1.4.2.1d**). Skupina životinja koja je primila tau fibrile više je puta ulazila u središnju zonu ($p < 0,01$) i tamo se zadržavala više vremena ($p < 0,01$) u usporedbi s kontrolnim životinjama. Skupina koja je primila tau oligomere nije se značajnije razlikovala od kontrolne skupine u aktivnosti u otvorenom polju, kako u broju ulaska u središnju zonu tako i u vremenu provedenom u toj zoni (**Slika 5.1.4.2.1c**, **Slika 5.1.4.2.1d**).

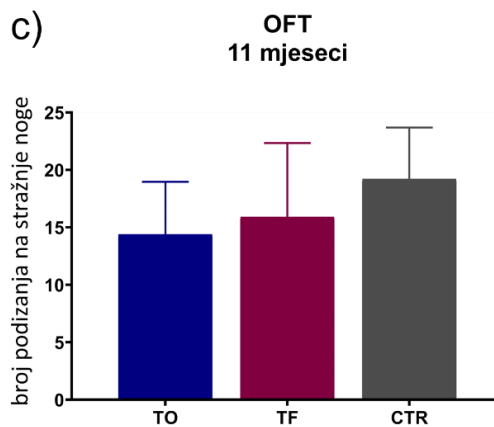
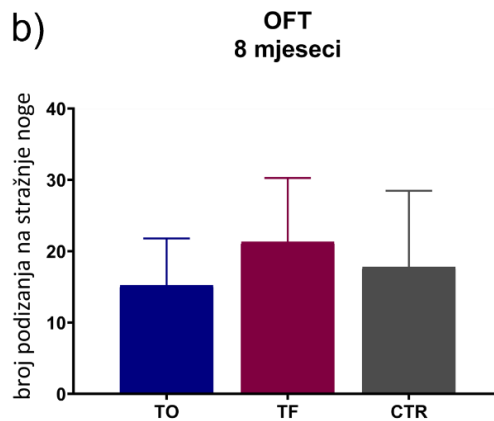
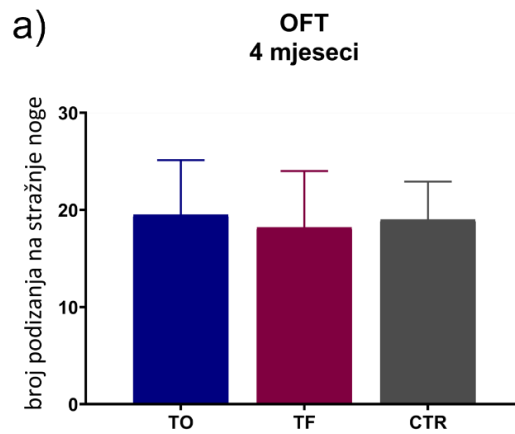
Nije pronađena razlika u broju ulazaka u središnju zonu između skupina životinja jedanaest mjeseci nakon tretmana (**Slika 5.1.4.2.1e**), međutim postoji razlika u vremenu provedenom u središnjoj zoni ($F = 4,359$, st.sl. = 2,25, $p < 0,05$; **Slika 5.1.4.2.1f**). Skupina životinja koja je primila tau oligomere više je vremena provodila u središnjoj zoni u usporedbi s kontrolnom skupinom životinja ($p < 0,05$).



Slika 5.1.4.2.1. Grafički prikaz anksioznosti životinja u otvorenom polju nakon primjene tau fibrila, tau oligomera ili fiziološke otopine u medijalni entorinalni korteks štakora. Rezultati su prikazani kao broj ulazak u središnju zonu (a) četiri, (c) osam i (e) jedanaest mjeseci nakon primjene tau fibrila, tau oligomera ili fiziološke otopine, te kao vrijeme provedeno u središnjoj zoni (s) (b) četiri, (d) osam i (f) jedanaest mjeseci nakon primjene tau fibrila, tau oligomera ili fiziološke otopine. Svaki stupac predstavlja srednju vrijednost \pm SD. OFT; Test otvorenog polja; TO, skupina životinja koja je primila tau oligomere; TF, skupina životinja koja je primila tau fibrile; CTR, skupina životinja koja je primila fiziološku otopinu. * $p < 0,05$; ** $p < 0,01$.

5.1.4.3. Istraživačko ponašanje

U svrhu određivanja stupnja istraživačkog ponašanja okoline, kvantificirao se ukupan broj podizanja na stražnje noge u testiranom vremenu. Nije pronađena razlika u istraživačkom ponašanju između skupina životinja četiri mjeseca (**Slika 5.1.4.3.1a**), osam mjeseci (**Slika 5.1.4.3.1b**) i jedanaest mjeseci nakon tretmana (**Slika 5.1.4.3.1c**).



Slika 5.1.4.3.1. Grafički prikaz istraživačke aktivnosti u otvorenom polju nakon primjene tau fibrila, tau oligomera ili fiziološke otopine u medijalni entorinalni korteks štakora.

Rezultati su prikazani kao broj podizanja na stražnje (a) četiri, (b) osam i (c) jedanaest mjeseci nakon primjene tau fibrila, tau oligomera ili fiziološke otopine. Svaki stupac predstavlja srednju vrijednost \pm SD. OFT, Test otvorenog polja; TO, skupina životinja koja je primila tau oligomere; TF, skupina životinja koja je primila tau fibrile; CTR, skupina životinja koja je primila fiziološku otopinu.

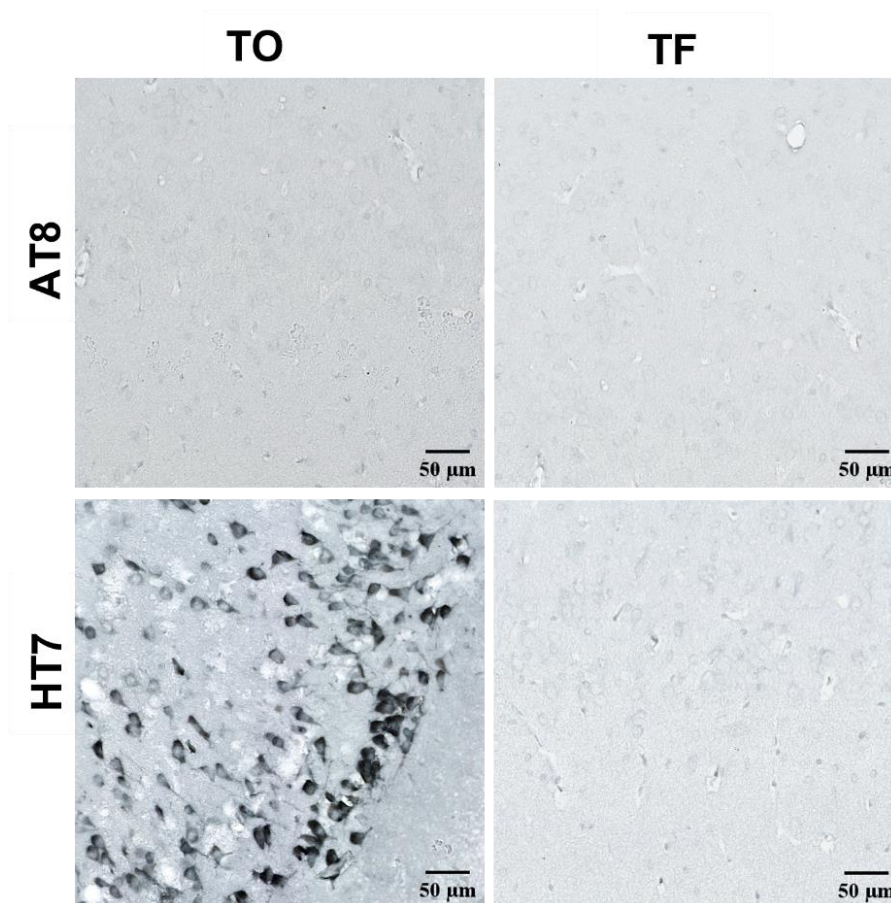
5.2. Detekcija proteina tau u mozgu Wistar štakora tri dana nakon inokulacije u medijalni entorinalni korteks

Kako bi se eliminirala detekcija injiciranog tau oligomera i tau fibrila od detekcije promijenjenog endogenog proteina tau, tri dana nakon inokulacije uspoređene su nastale tau promjene imunohistokemijskom analizom protutijelom specifičnim za injicirani tau (HT7, epitopi ljudskog proteina tau 159-163) i protutijelom specifičnim za protein tau fosforiliran na serinu 202 i treoninu 205 (AT8).

5.2.1. Tau oligomeri i tau fibrili potiču širenje tau patologije nakon inokulacije u medijalni entorinalni korteks Wistar štakora

Tri dana nakon inokulacije tau fibrila u medijalni entorinalni korteks, u blizini mjesta injiciranja nije uočen fosforilirani protein tau (AT8). Također nisu uočeni injicirani tau fibrili (HT7).

Nakon primjene tau oligomera, u medijalnom entorinalnom korteksu uočena je jaka HT7 imunoreaktivnost bez prisutnosti fosforiliranog proteina tau (AT8) (**Slika 5.2.1.1**).

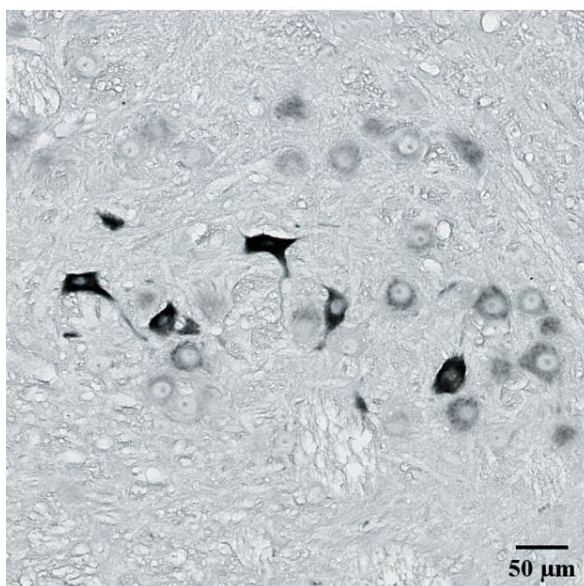


Slika 5.2.1.1. Prikaz tau oligomera i tau fibrila u medijalnom entorinalnom korteksu štakora protutijelom specifičnim za injicirani protein tau i protein tau fosforiliran na serinu 202 i treoninu 205. Tri dana nakon inokulacije, rađena je imunohistokemijska analiza AT8 i HT7 protutijelom (-6,84 mm od bregme). TO, skupina životinja koja je primila tau oligomere; TF, skupina životinja koja je primila tau fibrile. Mjerilo = 50 µm.

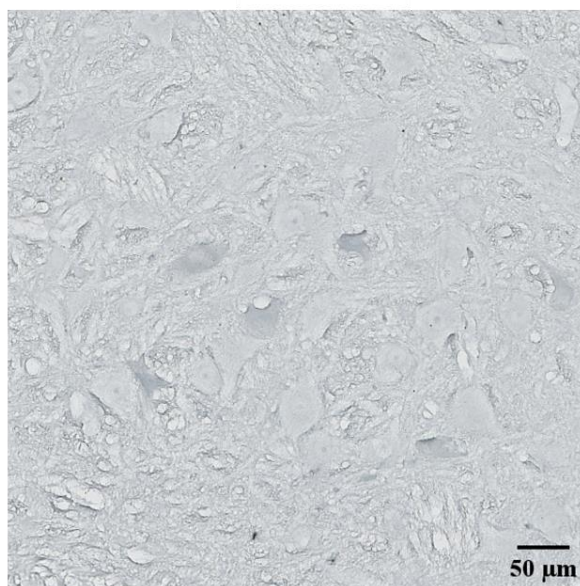
Također je uspoređena HT7 i AT8 imunoreaktivnost kaudalno od mjesta primjene (-8,04 mm od bregme), u retikularnoj jezgri mosta. Tri dana nakon inokulacije tau fibrila, uočena je jaka HT7 imunoreaktivnost, bez prisutnosti proteina tau fosforiliranog na serinu 202 i treoninu 205 (AT8). (**Slika 5.2.1.2**).

Sveukupno, ovi rezultati potvrđuju da je AT8 imunoreaktivnost uočena u kasnijim vremenskim točkama nastala od endogenog štakorskog tau.

HT7



AT8

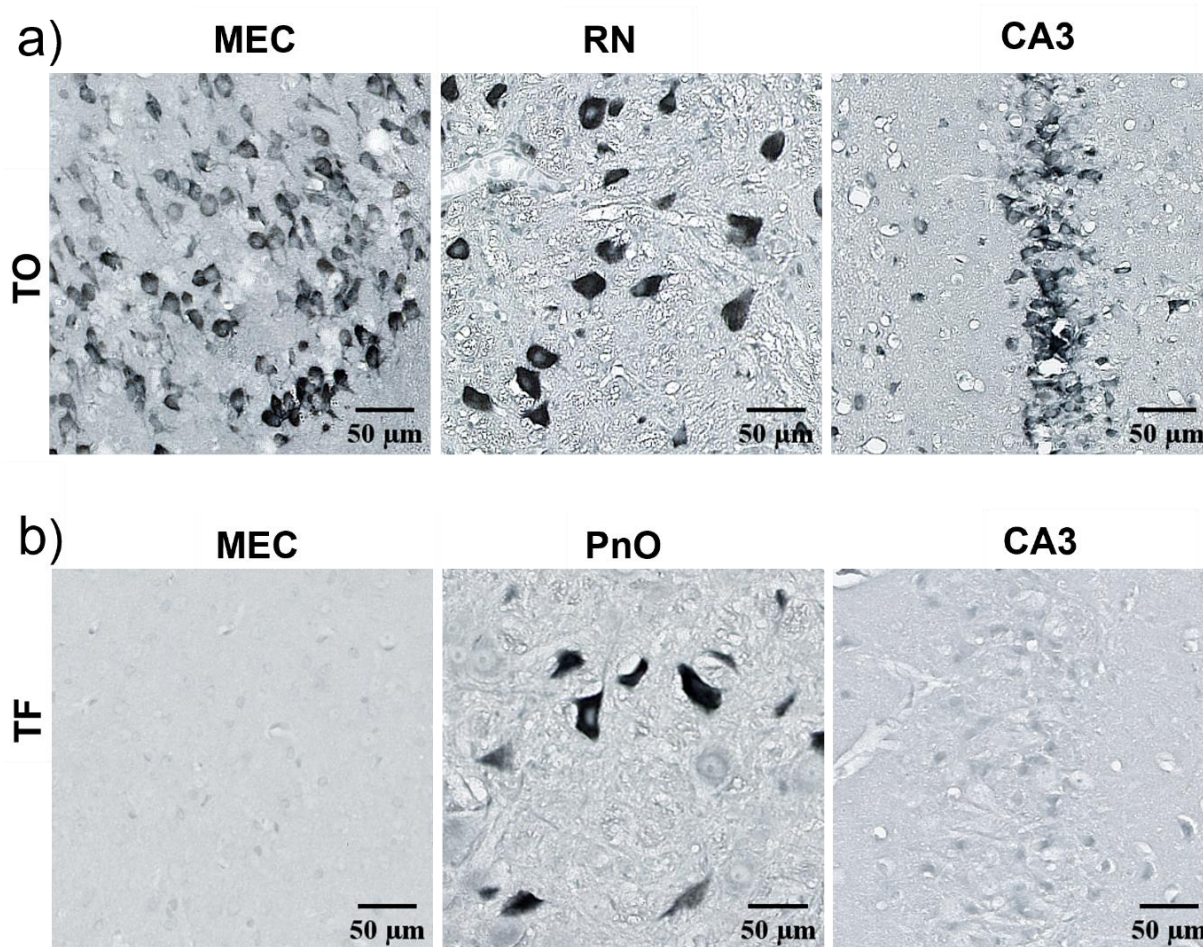


Slika 5.2.1.2. Injicirani tau proteini nisu fosforilirani na serinu 202 i treoninu 205 (AT8). Tri dana nakon primjene tau fibrila u medijalni entorinalni korteks štakora, u retikularnoj jezgri mosta (-8,04 mm od bregme) uočena je jaka HT7 imunoreaktivnost, bez AT8 imunoreaktivnosti na susjednom rezu. Mjerilo = 50 μm.

5.2.2. Širenje tau oligomera i tau fibrila tri dana nakon primjene u medijalni entorinalni korteks

Tri dana nakon primjene tau oligomera u medijalni entorinalni korteks, dolazi do širenja od mjesta injiciranja prema crvenoj jezgri, te anterogradno prema CA3 regiji hipokampusa (**Slika 5.2.2.1a**).

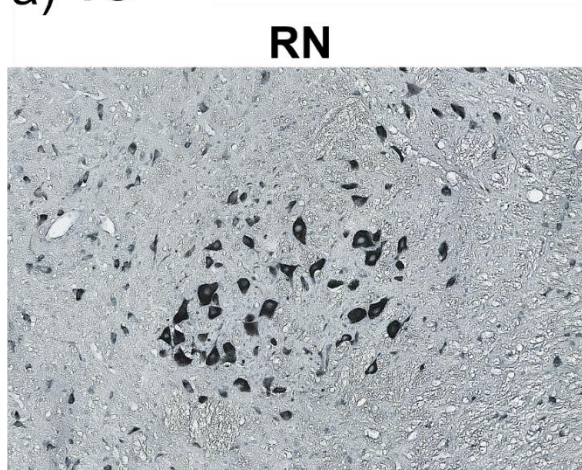
Tri dana nakon primjene tau fibrila u medijalni entorinalni korteks, uočena je HT7 imunoreaktivnost u retikularnoj jezgri mosta, bez imunoreaktivnosti u medijalnom entorinalnom korteksu i CA3 regiji hipokampusa (**Slika 5.2.2.1b**).



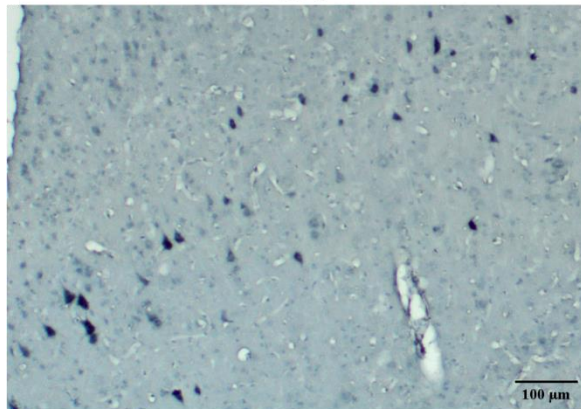
Slika 5.2.2.1. Širenje tau oligomera i tau fibrila tri dana nakon inokulacije u medijalni entorinalni korteks Wistar štakora. (a) Prikaz HT7 imunoreaktivnosti u medijalnom entorinalnom korteksu, crvenoj jezgri te CA3 polju hipokampusa tri dana nakon inokulacije tau oligomera. (b) Prikaz HT7 imunoreaktivnosti u medijalnom entorinalnom korteksu, retikularnoj jezgri mosta te CA3 polju hipokampusa tri dana nakon inokulacije tau fibrila. TO, skupina životinja koja je primila tau oligomere; TF, skupina životinja koja je primila tau fibrile; MEC, medijalni entorinalni korteks; PnO, retikularna jezgra mosta; RN, crvena jezgra. Mjerilo = 50 µm.

Nakon primjene tau oligomera u medijalni entorinalni korteks, uočena HT7 imunoreaktivnost u crvenoj jezgri vjerojatno nastaje širenjem preko primarnog motoričkog korteksa i primarnog somatosenzoričkog korteksa (**Slika 5.2.2.2a**). Tri dana nakon inokulacije tau fibrila, HT7 imunoreaktivnost uočena je kaudalno u retikularnoj jezgri mosta, bez prisutnosti u neokortikalnim područjima (**Slika 5.2.2.1b**).

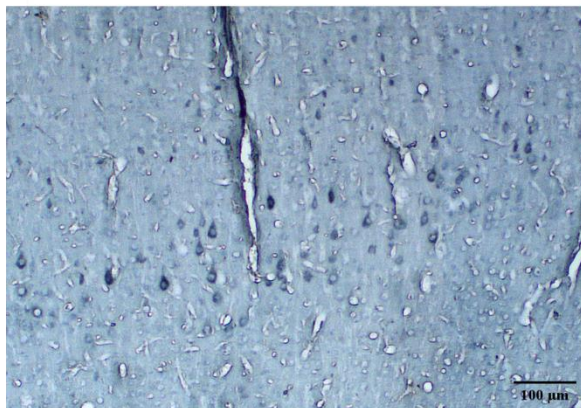
a) TO



RN

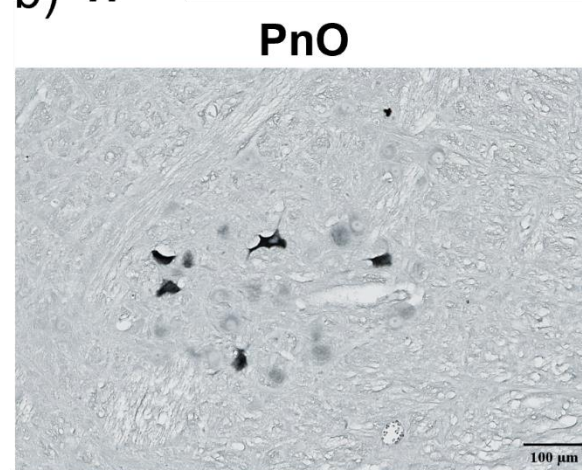


S1

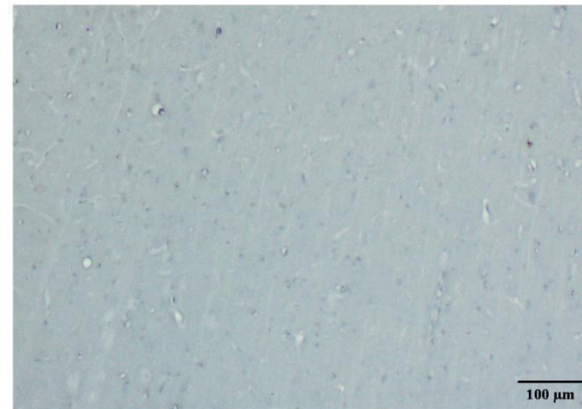


M1

b) TF



PnO



S1



M1

Slika 5.2.2.2. Širenje tau oligomera i tau fibrila tri dana nakon inokulacije u medijalni entorinalni korteks štakora. (a) Prikaz HT7 imunoreaktivnosti u crvenoj jezgri, primarnom motoričkom i primarnom somatosenzoričkom korteksu tri dana nakon intracerebralne primjene tau oligomera. **(b)** Prikaz HT7 imunoreaktivnosti u retikularnoj jezgri mosta, primarnom motoričkom i primarnom somatosenzoričkom korteksu tri dana nakon inokulacije tau fibrila. TO, skupina životinja koja je primila tau oligomere; TF, skupina životinja koja je primila tau fibrile; M1, primarni motorički korteks; S1, primarni somatosenzorički korteks; RN, crvena jezgra; PnO, retikularna jezgra mosta. Mjerilo = 100 μ m.

5.3. Praćenje širenja neurofibrilarnih promjena pomoću AT8 protutijela

Kako bi se usporedio učinak tau oligomera i tau fibrila na stvaranje i širenje neurofibrilarnih promjena, rađena je semikvantitativna analiza AT8 imunoreaktivnosti (pSer202/pThr205) četiri, osam i jedanaest mjeseci nakon primjene u medijalni entorinalni korteks Wistar štakora. Analizirane su regije na razini injiciranja (-6,84 mm od bregme) (**Tablica 4.4.5.1.3**), rostralno (-5,64 mm od bregme) (**Tablica 4.4.5.1.2**) i kaudalno od mjesta injiciranja (-8,04 mm od bregme) (**Tablica 4.4.5.1.4**). Rezultati su prikazani kao ilustracija razine kodirane bojom, gdje je nedostatak imunoreaktivnosti prikazan sivom, slaba imunoreaktivnost zelenom, umjerena imunoreaktivnost žutom, umjereno jaka imunoreaktivnost narančastom a jaka imunoreaktivnost crvenom bojom.

5.3.1. Praćenje širenja neurofibrilarnih promjena nakon primjene tau oligomera

Praćenje neurofibrilarnih promjena na razini rostralno od mjesta inokulacije tau oligomera (-5,64 mm od bregme)

Četiri mjeseca nakon inokulacije tau oligomera uočena je umjereno jaka imunoreaktivnost ograničena samo na vidno područje.

Nakon osam mjeseci umjerena imunoreaktivnost uočena je rostralno od mjesta injiciranja u dorzolateralnom entorinalnom korteksu, amigdalopiriformnom prijelaznom području, amigdalohipokampalnom području, vidnom i slušnom području, dok je u preostalim područjima uočena slaba imunoreaktivnost.

Nakon jedanaest mjeseci uočena je umjereno jaka imunoreaktivnost u dorzolateralnom entorinalnom korteksu, amigdalopiriformnom prijelaznom području, amigdalohipokampalnom području, srednjem mozgu te u molekularnom, zrnatom i polimorfnom sloju nazubljene vijuge. U polju CA1 uočena je umjerena imunoreaktivnost dok je u polju CA3, ventralnom i dorzalnom subikulumu uočena slaba imunoreaktivnost (**Slika 5.3.1.1a**).

Praćenje neurofibrilarnih promjena na razini inokulacije tau oligomera (-6,84 mm od bregme)

Četiri mjeseca nakon inokulacije nije uočena AT8 imunoreaktivnost medijalno od mjesta injiciranja, u području entorinalnog korteksa i dorzalno od mjesta injiciranja u području entorinalnog i peririnalnog korteksa, ventralnog i dorzalnog subikuluma te polja CA1. Dorzalno od mjesta injiciranja, u molekularnom sloju subikuluma, postusubikulumu, presubikulumu, molekularnom sloju nazubljene vijuge i asocijacijskom području sljepoočnog režnja uočena je slaba imunoreaktivnost, dok je umjereno jaka imunoreaktivnost uočena u vidnom i slušnom području te srednjem mozgu. U retrosplenijalnom području, presubikulumu i parasubikulumu uočena je umjerena imunoreaktivnost.

Osam mjeseci nakon primjene tau oligomera uočena je slaba imunoreaktivnost medijalno od mjesta injiciranja u svim područjima entorinalnog korteksa, te dorzalno od mjesta injiciranja u dorzalnog i ventralnog subikulumu, dok je polje CA1 i dalje bez imunoreaktivnosti. U retrosplenijalnom korteksu, presubikulumu i parasubikulumu uočena je umjereno jaka imunoreaktivnost.

Jedanaest mjeseci nakon primjene uočena je umjerena imunoreaktivnost u retrosplenijalnom korteksu, vidnom, slušnom i asocijacijskom području sljepoočnog režnja, u peririnalnom i dorzolateralnom entorinalnom korteksu te presubikulumu, parasubikulumu i ventralnom subikulumu. Imunoreaktivnost je bila umjereno jaka u medijalnom te dorzalnog i ventralnog intermedijalnom entorinalnom korteksu. U CA1 polju uočena je slaba imunoreaktivnost (**Slika 5.3.1.1b; Slika 5.3.1.2a**).

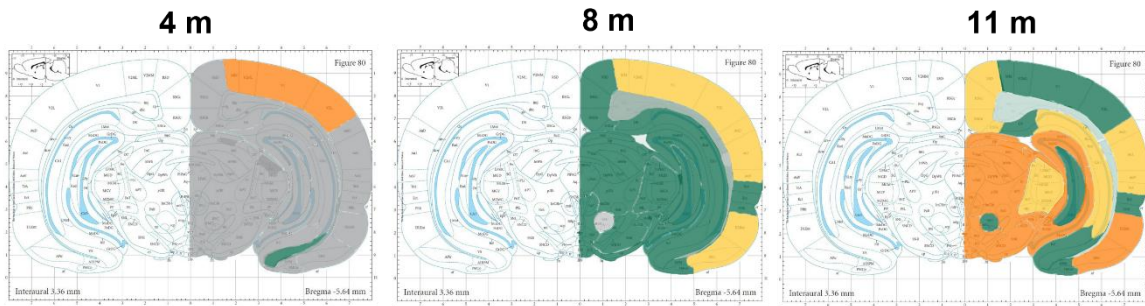
Također, dolazi do širenja AT8 imunoreaktivnosti na suprotnu stranu mozga od mjesta primjene tau oligomera. Nakon osam i jedanaest mjeseci uočena je jaka AT8 imunoreaktivnost u entorinalnom korteksu, retrosplenijalnom korteksu i vidnom korteksu, dok je u CA3 polju uočena slaba AT8 imunoreaktivnost (**Slika 5.3.1.3**).

Praćenje neurofibrilarnih promjena na razini kaudalno od mjesta inokulacije tau oligomera (-8,04 mm od bregme)

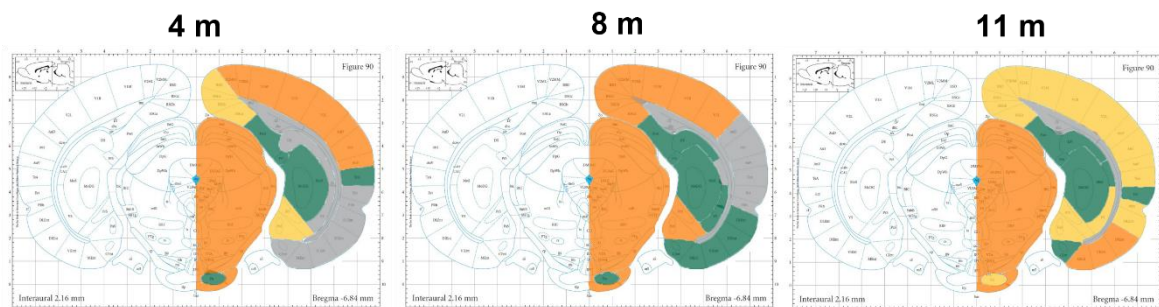
Kaudalno, četiri mjeseca nakon inokulacije, unutar entorinalnog područja, u dorzolateralnom entorinalnom korteksu uočena je umjerena reaktivnost, dok je u medijalnom, kaudomedijalnom i ventralnom intermedijalnom entorinalnom korteksu, te peririnalnom i ektorinalnom korteksu uočena slaba reaktivnost. U asocijacijskom području sljepoočnog režnja i retrosplenijalnom području uočena je umjerenu reaktivnost. Umjereno jaku reaktivnost uočena je u srednjem mozgu i vidnom području.

Osam mjeseci nakon inokulacije imunoreaktivnost se pojačala u područjima entorinalnog korteksa, peririnalnog i ektorinalnog korteksa, dok je oslabila jedanaest mjeseci nakon primjene (**Slika 5.3.1.1c**).

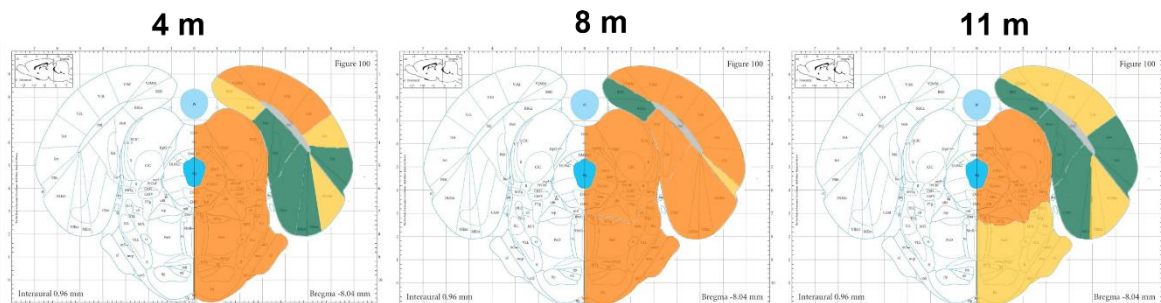
a) **Bregma: -5,64 mm**, razina rostralno od mjesta intracerebralne primjene



b) **Bregma: -6,84 mm**, razina intracerebralne primjene



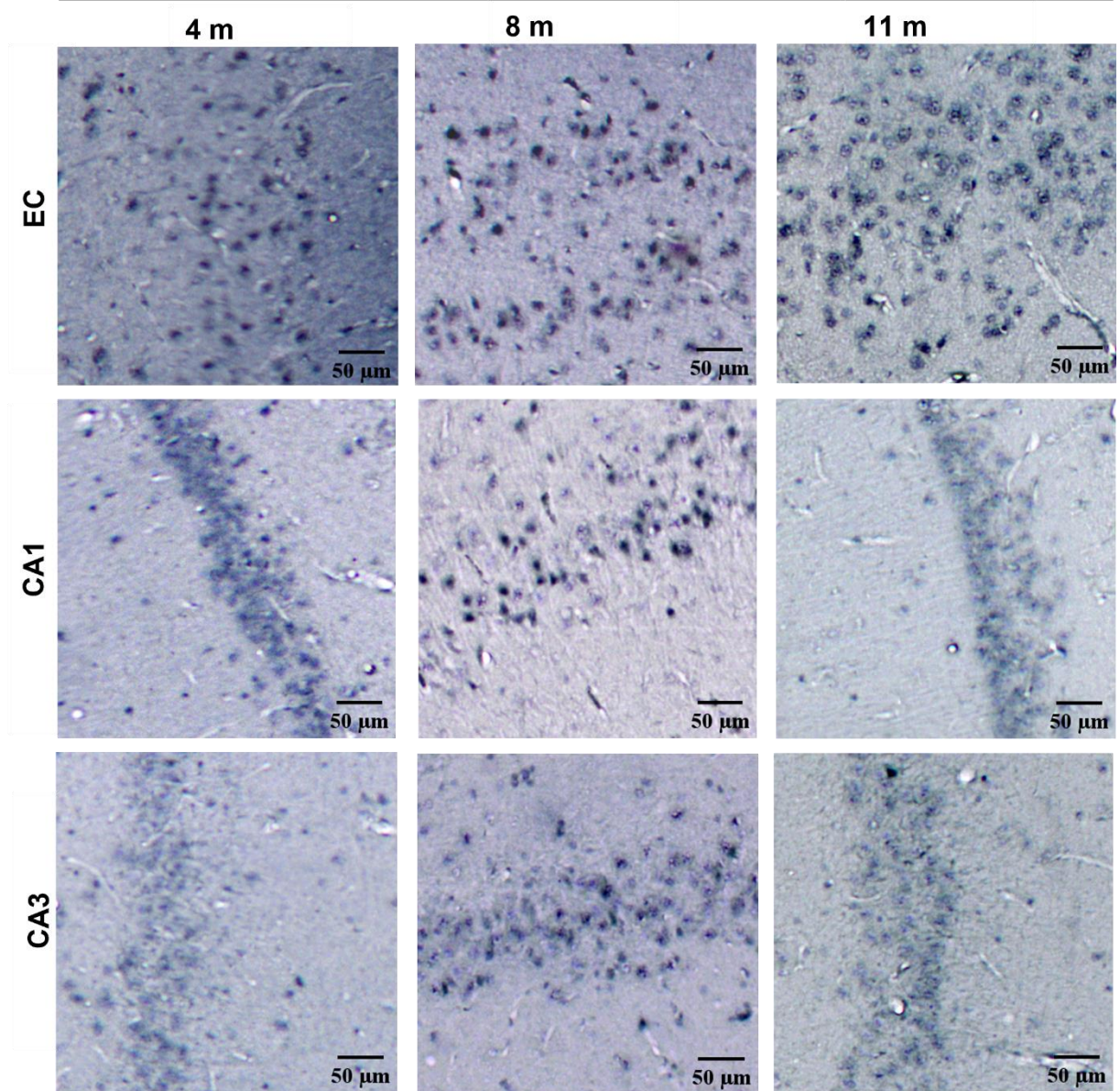
c) **Bregma: -8,04 mm**, razina kaudalno od mjesta intracerebralne primjene

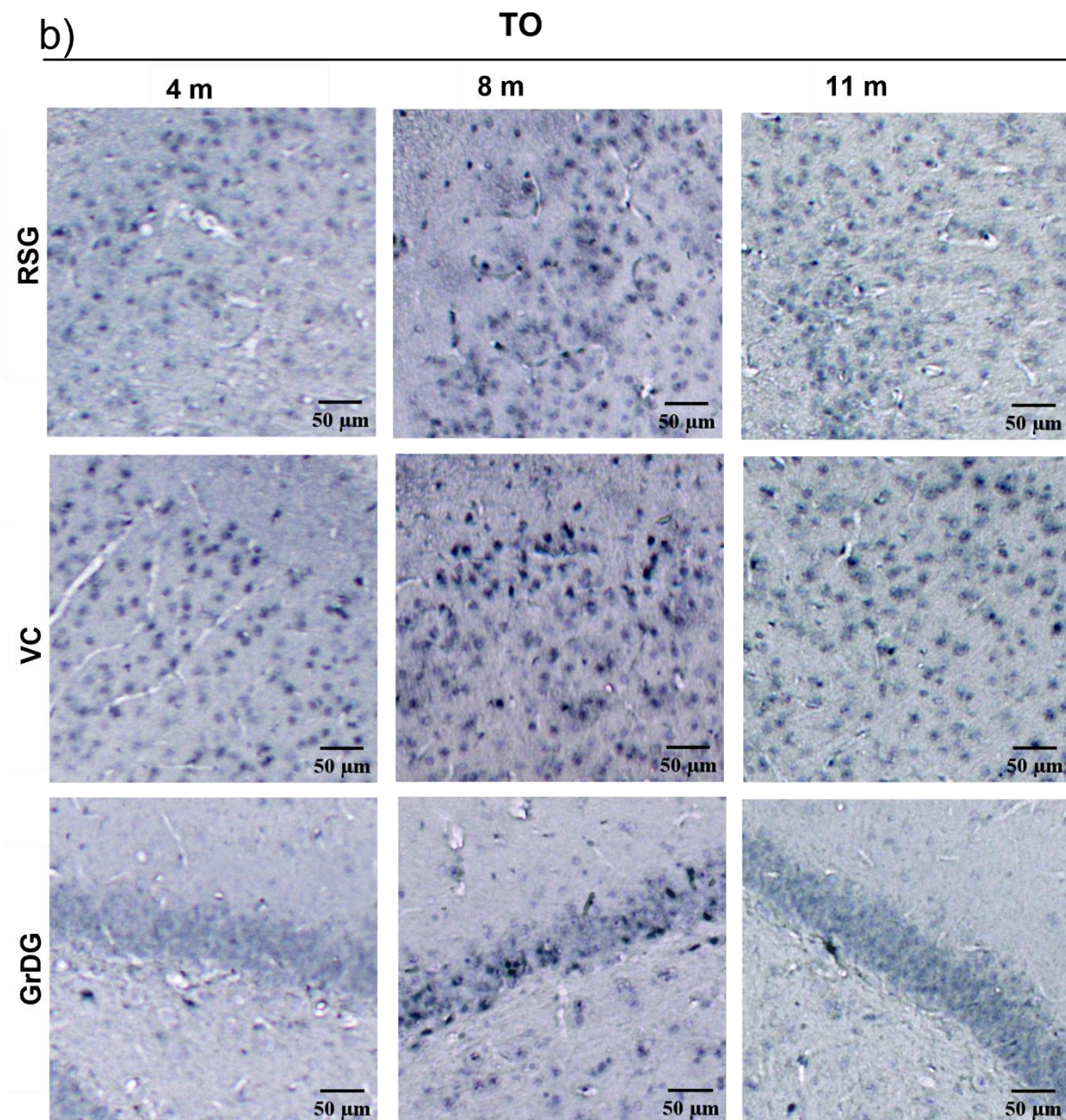


Slika 5.3.1.1. Semikvantitativna analiza AT8 imunoreaktivnosti četiri, osam i jedanaest mjeseci nakon primjene tau oligomera u medijalni entorinalni korteks štakora. (a) Analizirana područja rostralno od mjesta inokulacije primjene (-5,64 mm od bregme), (b) na razini inokulacije primjene (-6,84 mm od bregme), i (c) kaudalno od mjesta inokulacije (-8,04 mm od bregme). Rezultati su prikazani kao ilustracija razine kodirane bojom, gdje je nedostatak imunoreaktivnosti prikazan sivom, slaba imunoreaktivnost zelenom, umjerena imunoreaktivnost žutom, umjereno jaka imunoreaktivnost narančastom a jaka imunoreaktivnost crvenom bojom.

a)

TO

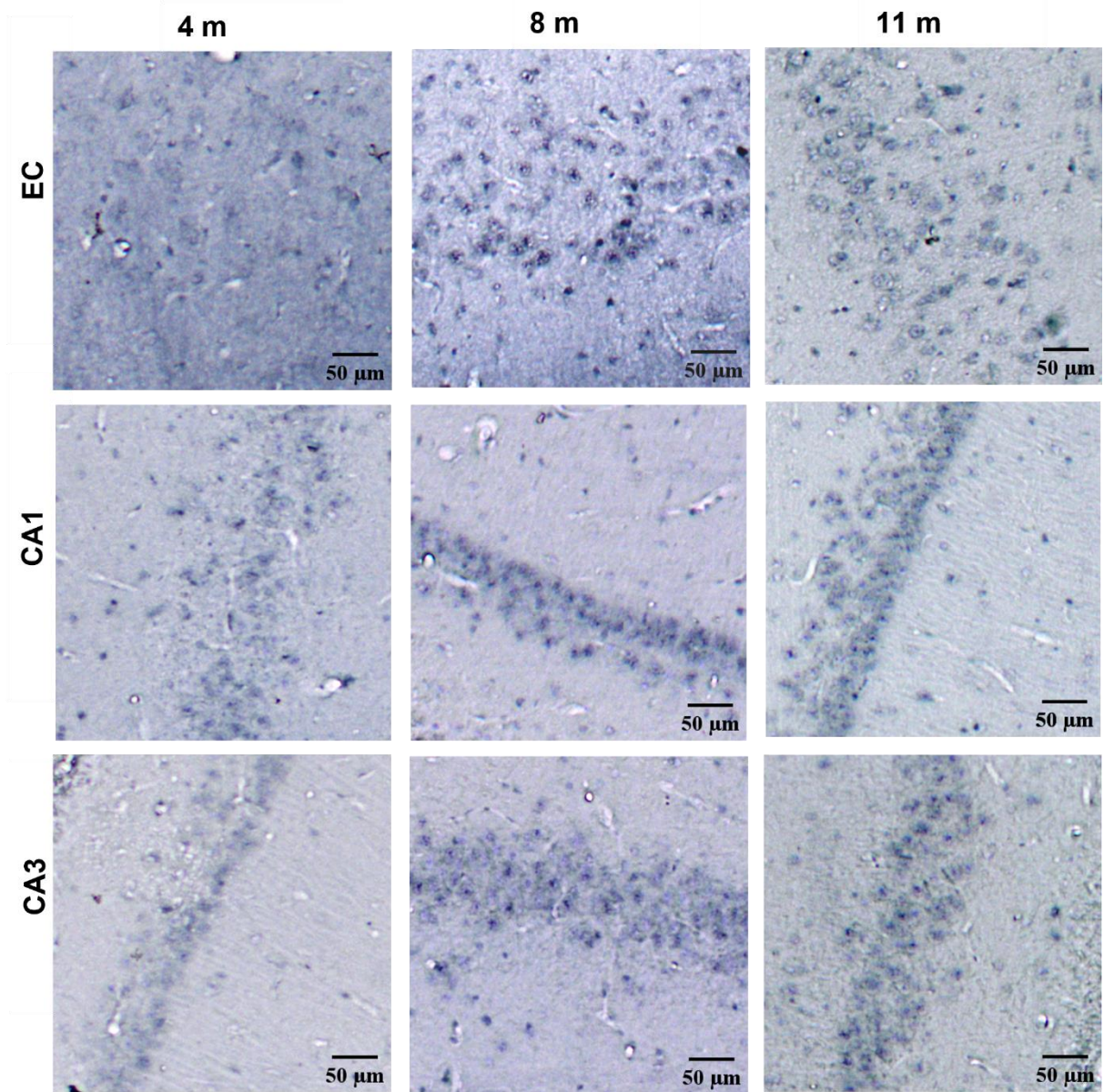


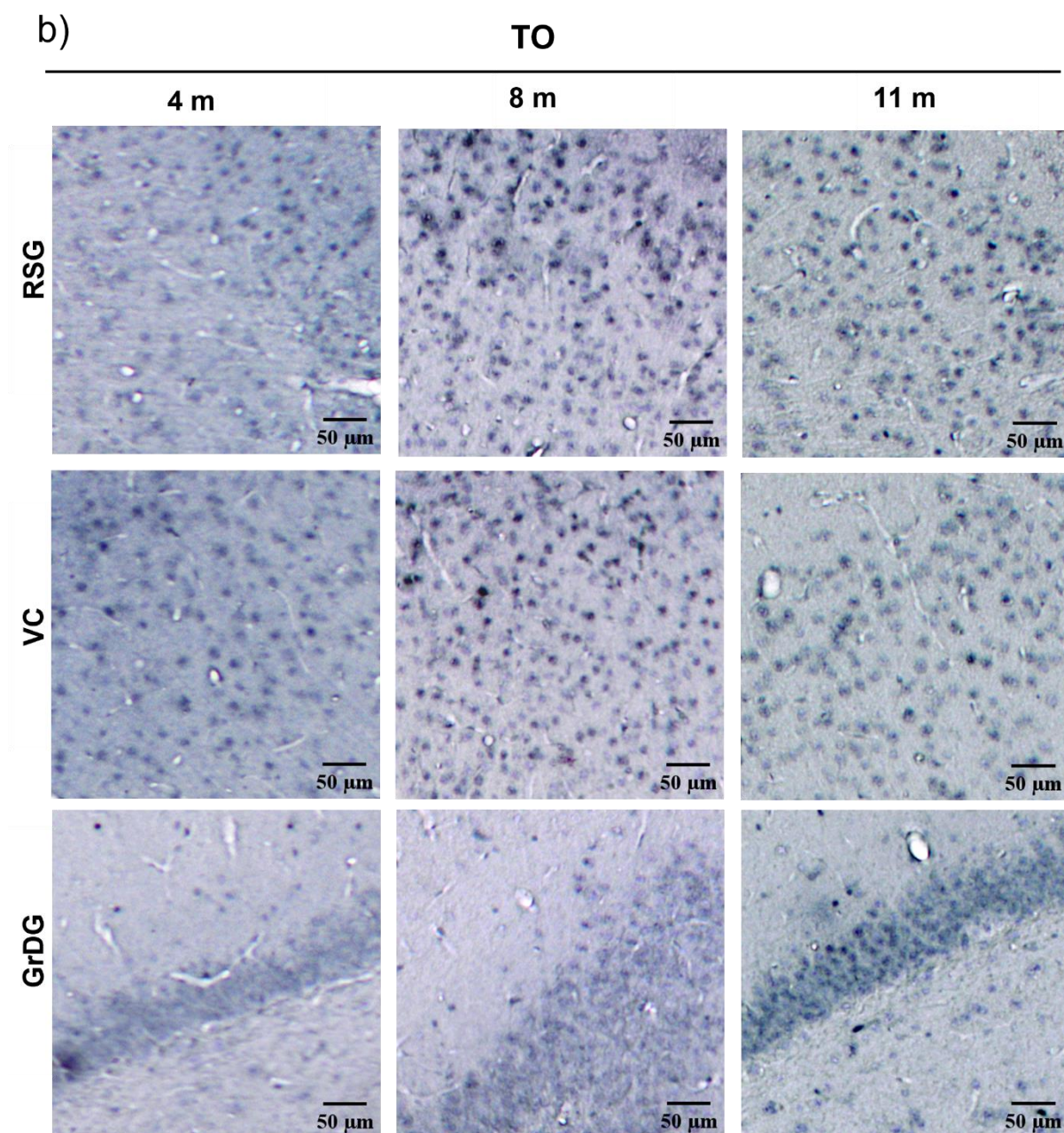


Slika 5.3.1.2. Imunoreaktivnost hiperfosforiliranog proteina tau u inokuliranoj hemisferi četiri, osam i jedanaest mjeseci nakon inokulacije tau oligomera, vizualizirana AT8 protutijelom. Reprezentativne slike prikazuju AT8 tau patologiju (a) u područjima entorinalnog korteksa, CA1 polju, CA3 polju i (b) retrosplenijalnom granularnom korteksu, vidnom korteksu i zrnatom sloju nazubljene vijuge. TO, skupina životinja koja je primila tau oligomere; EC, entorinalni korteks; RSG, retrosplenijalni zrnati korteks; VC, vidni korteks; GrDG, zrnati sloj nazubljene vijuge. Mjerilo = 50 μ m

a)

TO





Slika 5.3.1.3. Imunoreaktivnost hiperfosforiliranog proteina tau na suprotnoj hemisferi četiri, osam i jedanaest mjeseci nakon inokulacije tau oligomera, vizualizirana AT8 protutijelom. Reprezentativne slike prikazuju AT8 tau patologiju a) u područjima entorinalnog korteksa, CA1 polju, CA3 polju i (b) retrosplenijalnom granularnom korteksu, vidnom korteksu i zratom sloju nazubljene vijuge. TO, skupina životinja koja je primila tau oligomere; EC, entorinalni korteks; CA1, CA1 polje; CA3, CA3 polje; RSG, retrosplenijalni zrnati korteks; VC, vidni korteks; GrDG, zrnati sloj nazubljene vijuge. Mjerilo = 50 μm

5.3.2. Praćenje širenja neurofibrilarnih promjena nakon primjene tau fibrila

Praćenje neurofibrilarnih promjena na razini rostralno od mjesta inokulacije tau fibrila (-5,64 mm od bregme)

Četiri mjeseca nakon primjene tau fibrila rostralno od mjesta injiciranja uočena je jaka AT8 imunoreaktivnost u retrosplenijalnom, vidnom i slušnom području te srednjem mozgu. Umjereno jaka imunoreaktivnost uočena je u asocijacijskom području sljepoočnog režnja, ektorinalnom korteksu, dorzolateralnom entorinalnom korteksu, amigdalopiriformnom prijelaznom području, amigdalohipokampalnom području, dorzalnom subikulumu, talamusu, CA1 polju, te u molekularnom, granularnom i polimorfnom sloju nazubljene vijuge. Umjerena reaktivnost prisutna je u peririnalnom korteksu, ventralnom subikulumu i CA3 polju hipokampusa. U crvenoj jezgri uočena je slaba imunoreaktivnost.

Osam mjeseci nakon primjene tau fibrila u retrosplenijalnom korteksu, dorzolateralnom entorinalnom korteksu, amigdalopiriformnom prijelaznom području, CA1 polju, ventralnom subikulumu, talamusu i srednjem mozgu uočena je umjereno jaka imunoreaktivnost, dok je u asocijacijskom području sljepoočnog režnja, ektorinalnom korteksu i dorzalnom subikulumu uočena umjerena imunoreaktivnost. U CA3 polju uočena je slaba imunoreaktivnost.

Jedanaest mjeseci nakon primjene tau fibrila uočena je umjerena imunoreaktivnost u retrosplenijalnom i vidnom području, te dorzolateralnom entorinalnom korteksu, dok je u preostalim područjima slaba imunoreaktivnost (**Slika 5.3.2.1a**; **Slika 5.3.2.2**).

Uočeno je širenje AT8 imunoreaktivnosti na suprotnu stranu mozga od mjesta primjene tau fibrila. Četiri mjeseca nakon primjene uočena je jaka AT8 imunoreaktivnost u entorinalnom korteksu, retrosplenijalnom i vidnom području, CA1 polju te granularnom sloju nazubljene vijuge. Nakon osam mjeseci AT8 imunoreaktivnost se širi na CA3 polje hipokampusa. Uočeno je smanjene AT8 imunoreaktivnost u svim područjima jedanaest mjeseci nakon primjene tau fibrila (**Slika 5.3.1.2b**).

Praćenje neurofibrilarnih promjena na razini inokulacije tau fibrila (-6,84 mm od bregme)

Četiri mjeseca nakon inokulacije tau fibrila, na razini mjesta injiciranja, uočena je jaka AT8 imunoreaktivnost u vidnom području i srednjem mozgu, dok je umjereno jaka u retrosplenijalnom i slušnom području, te postubikulumu, presubikulumu i CA1 polju. U ventralnom subikulumu, presubikulumu, parasubikulumu i medijalnom entorinalnom korteksu uočena je umjerena imunoreaktivnost. U dorzalnom subikulumu, kaudomedijalnom entorinalnom korteksu, molekularnom sloju subikuluma i u molekularnom sloju nazubljene vijuge uočena je slaba imunoreaktivnost.

Osam mjeseci nakon primjene fibrila, uočena je umjereno jaka imunoreaktivnost u dorzalnom subikulumu, CA1 polju, molekularnom sloju subikuluma, molekularnom sloju nazubljene vijuge, presubikulumu, parasubikulumu, asocijacijskom području sljepoočnog režnja, entorinalnom korteksu te medijalnom, ventralnom intermedijalnom i dorzalnom intermedijalnom korteksu.

Jedanaest mjeseci nakon primjene tau fibrila imunoreaktivnost je slaba do umjerena u svim područjima mozga (**Slika 5.3.2.1b**).

Praćenje neurofibrilarnih promjena na razini kaudalno od mjesta inokulacije tau fibrila (-8,04 mm od bregme)

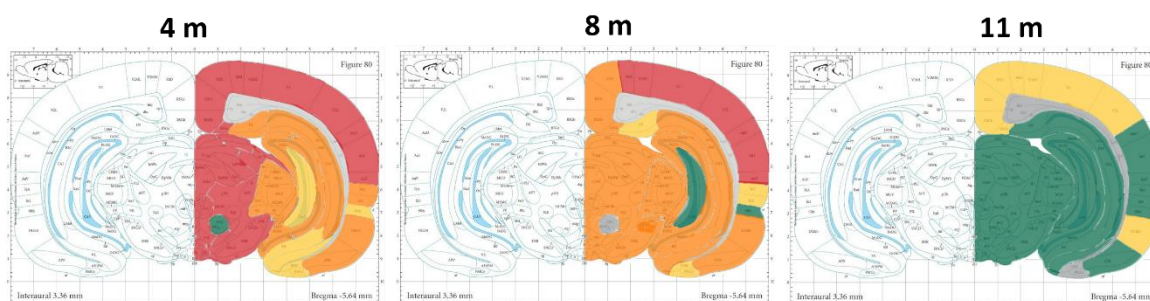
Četiri mjeseca nakon inokulacije, u asocijacijskom području sljepoočnog režnja, dorzolateralnom, medijalnom i ventralnom intermedijalnom entorinalnom korteksu, te peririnalnom i entorinalnom korteksu uočena je slaba imunoreaktivnost. U kaudomedijalnom entorinalnom korteksu, postsubikulumu, parasubikulumu i vidnom području uočena je umjereno jaka imunoreaktivnost. U srednjem mozgu uočena je jaka, a u mostu umjereno jaka imunoreaktivnost.

Osam mjeseci nakon primjene tau fibrila uočena je slaba imunoreaktivnost u kaudomedijalnom, dorzolateralnom, medijalnom i ventralnom intermedijalnom entorinalnom korteksu, postsubikulumu i parasubikulumu, dok je u asocijacijskom području sljepoočnog režnja, retrosplenijalnom području, asocijacijskom području

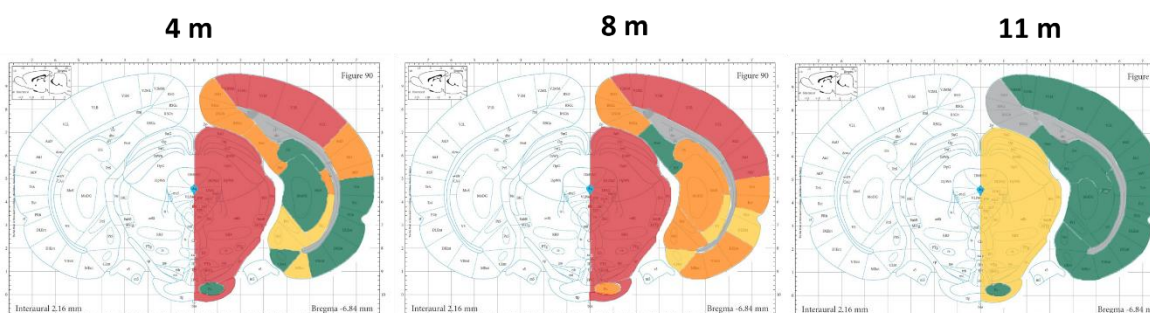
sljepoočnog režnja uočena umjerena imunoreaktivnost. U vidnom području uočena je jaka imunoreaktivnost.

Jedanaest mjeseci nakon primjene tau fibrila uočena je slaba imunoreaktivnost u asocijacijskom području sljepoočnog režnja, entorinalnom, peririnalnom i ventralnom intermedijalnom entorinalnom korteksu te retrosplenijalnom području, postsubikulumu, parasubikulumu i mostu. U dorzolateralnom i kaudomedijalnom entorinalnom korteksu te srednjem mozgu uočena je umjerena imunoreaktivnost. Umjereno jaka imunoreaktivnost uočena je u vidnom području (**Slika 5.3.2.1c**).

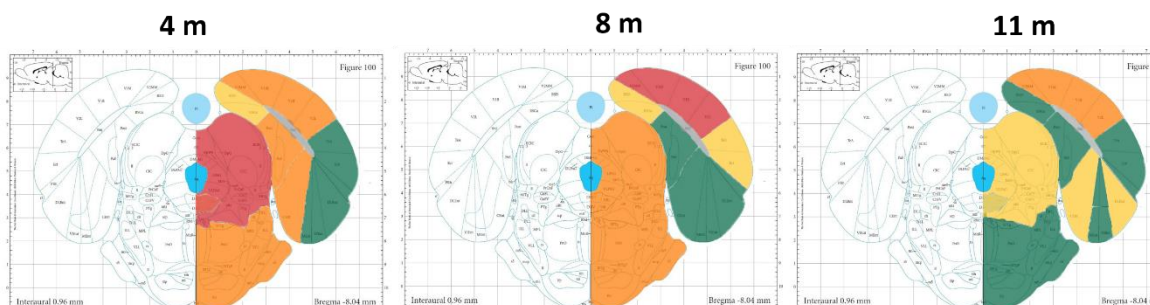
a) **Bregma: -5,64 mm**, razina rostralno od mjesta intracerebralne primjene



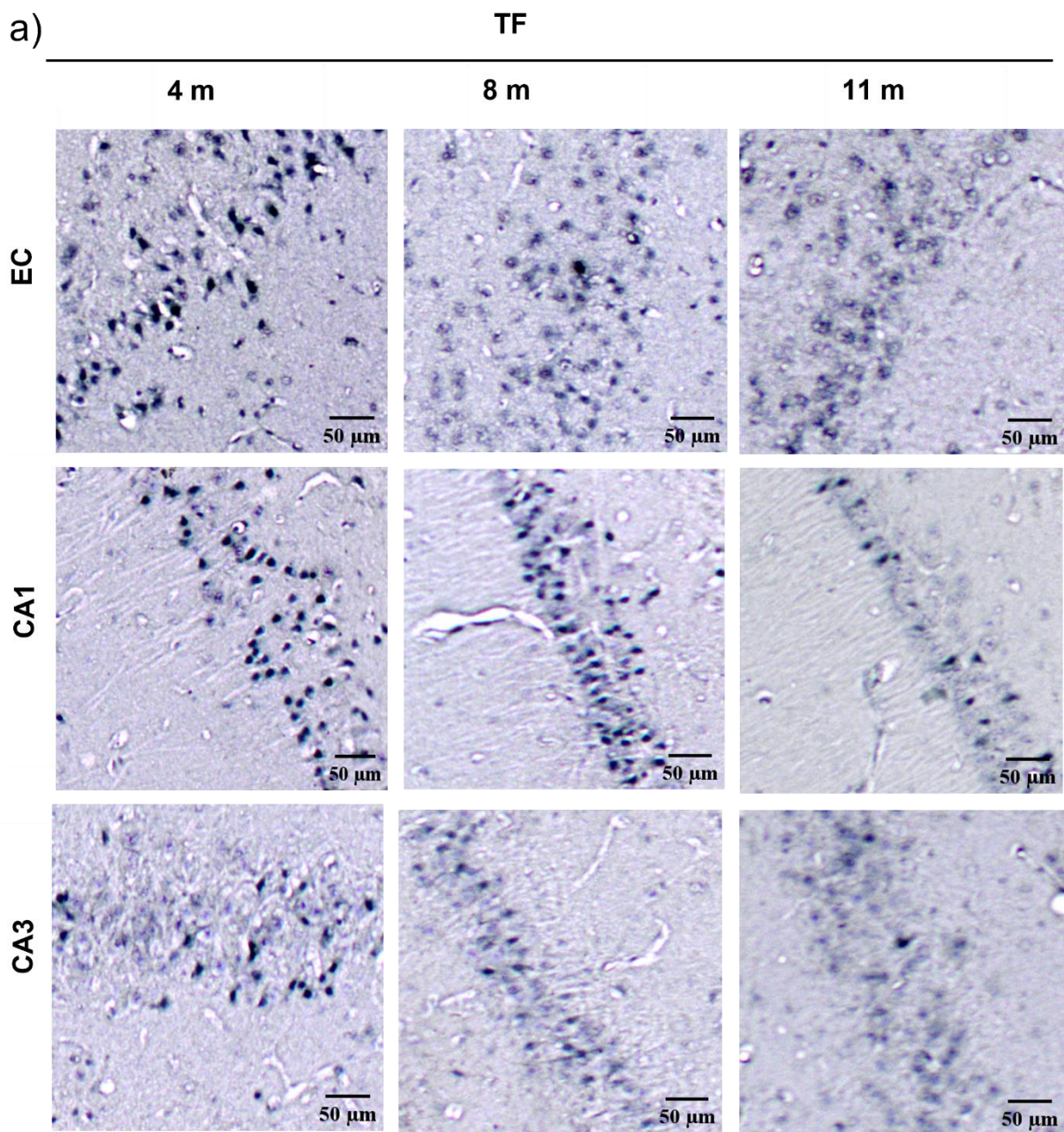
b) **Bregma: -6,84 mm**, razina intracerebralne primjene

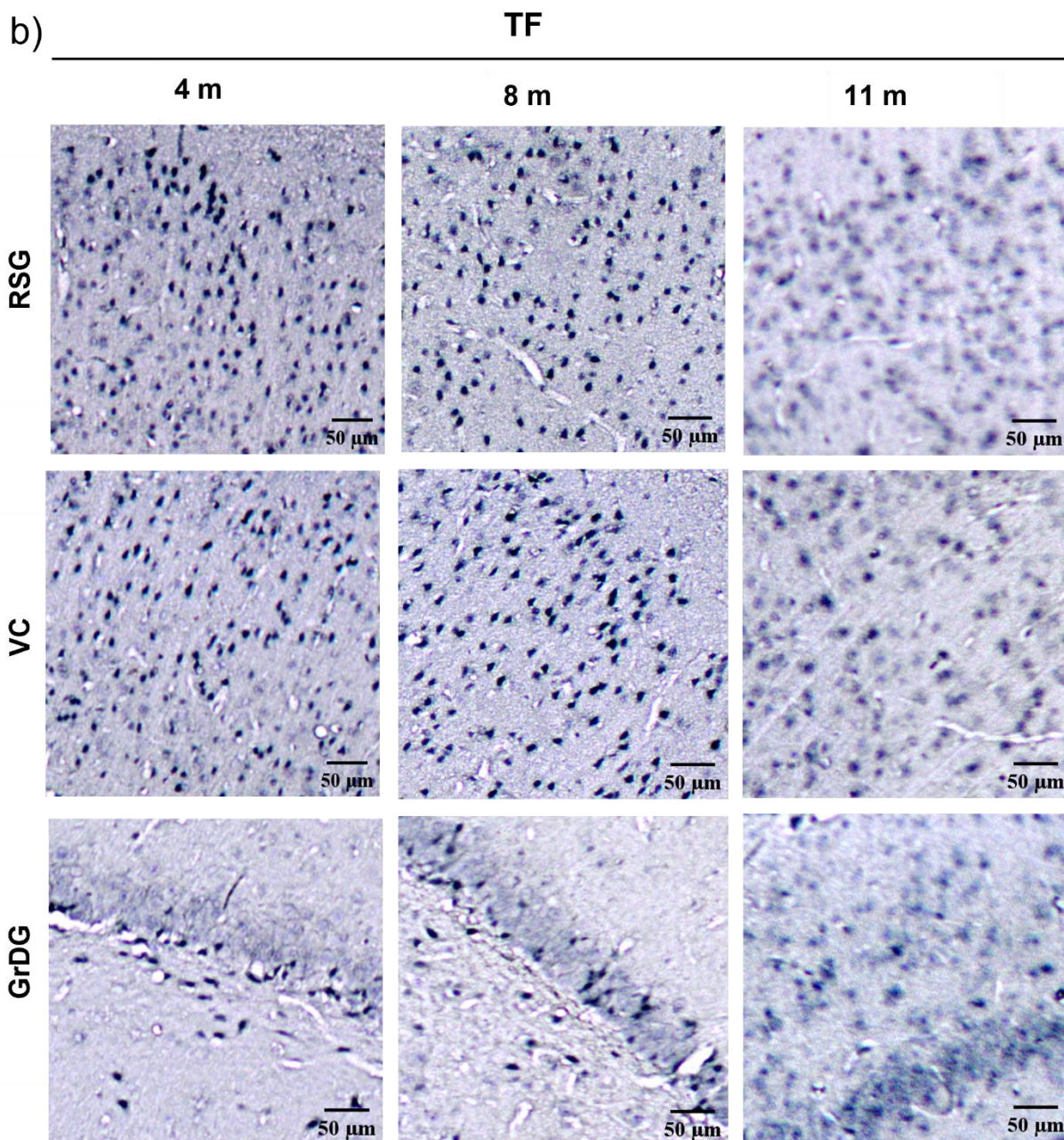


c) **Bregma: -8,04 mm**, razina kaudalno od mjesta intracerebralne primjene



Slika 5.3.2.1. Semikvantitativna analiza AT8 imunoreaktivnosti četiri, osam i jedanaest mjeseci nakon primjene tau fibrila u medijalni entorinalni korteks štakora. (a) Analizirane regije rostralno od mjesta primjene (-5,64 mm od bregme), (b) na razini primjene (-6,84 mm od bregme), i (c) kaudalno od mjesta primjene (-8,04 mm od bregme). Rezultati su prikazani kao ilustracija razine kodirane bojom, gdje je nedostatak imunoreaktivnosti prikazan sivom, slaba imunoreaktivnost zelenom, umjerena imunoreaktivnost žutom, umjereno jaka imunoreaktivnost narančastom a jaka imunoreaktivnost crvenom bojom.

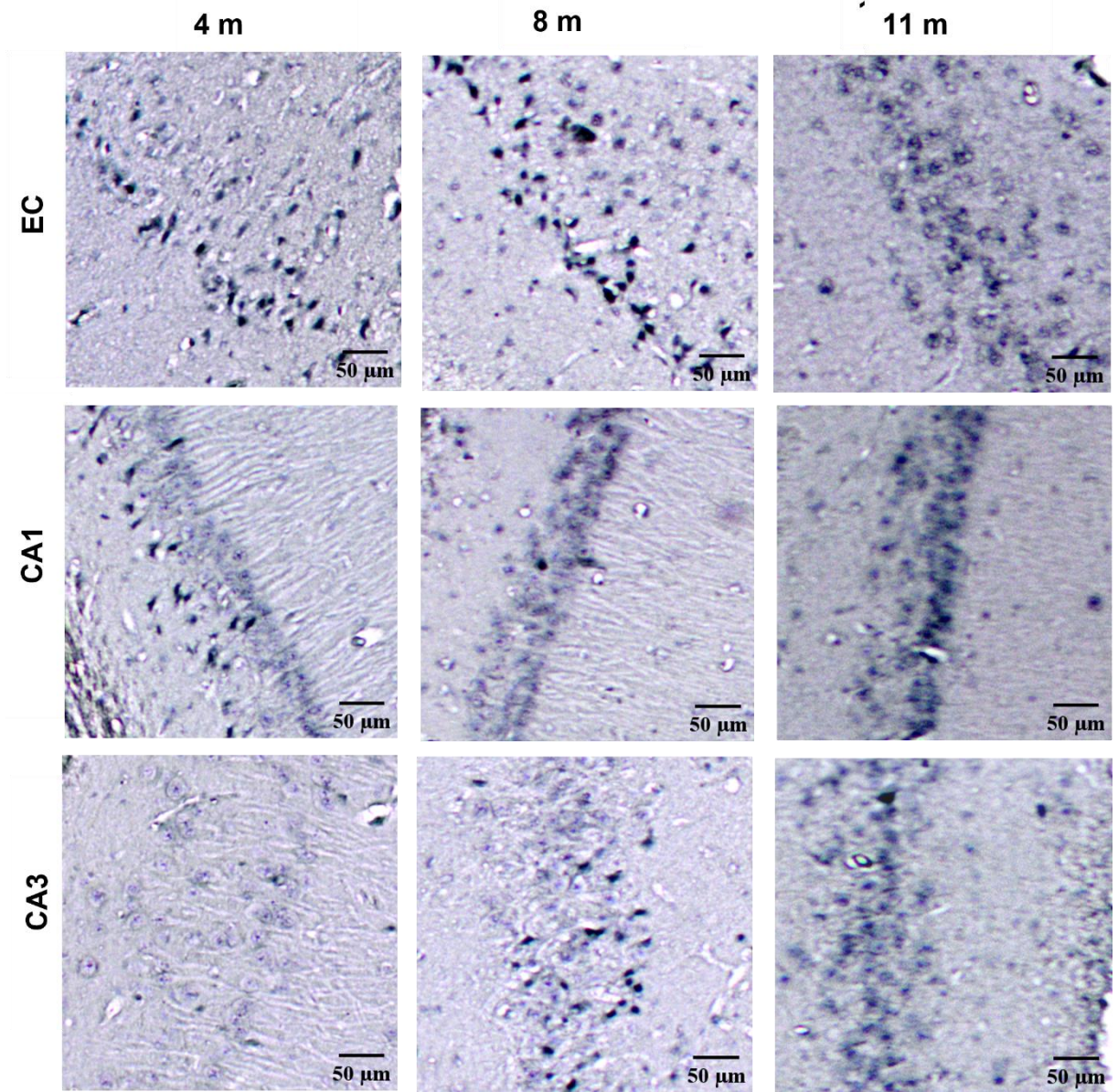




Slika 5.3.2.2. Imunoreaktivnost hiperfosforiliranog proteina tau u inokuliranoj hemisferi četiri, osam i jedanaest mjeseci nakon inokulacije tau fibrila, vizualizirana AT8 protutijelom. Reprezentativne slike prikazuju AT8 tau patologiju (a) u područjima entorinalnog korteksa, CA1 polju, CA3 polju i (b) retrosplenijalnom granularnom korteksu, vidnom korteksu i zratom sloju nazubljene vijuge. TF, skupina životinja koja je primila tau fibrile; EC, entorinalni korteks; CA1, CA1 polje; CA3, CA3 polje; RSG, retrosplenijalni zrnati korteks; VC, vidni korteks; GrDG, zrnati sloj nazubljene vijuge. Mjerilo = 50 μ m

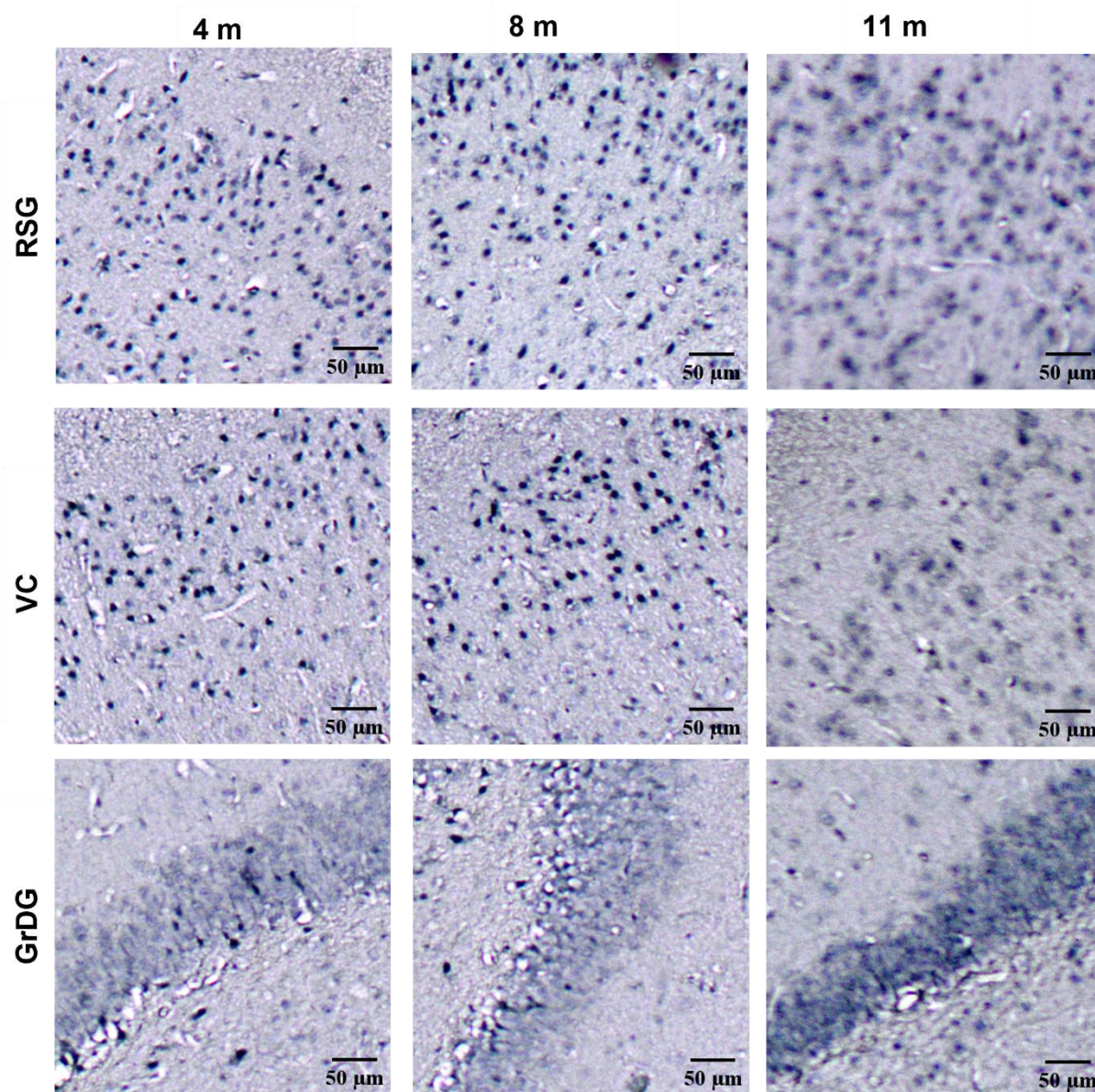
a)

TF



b)

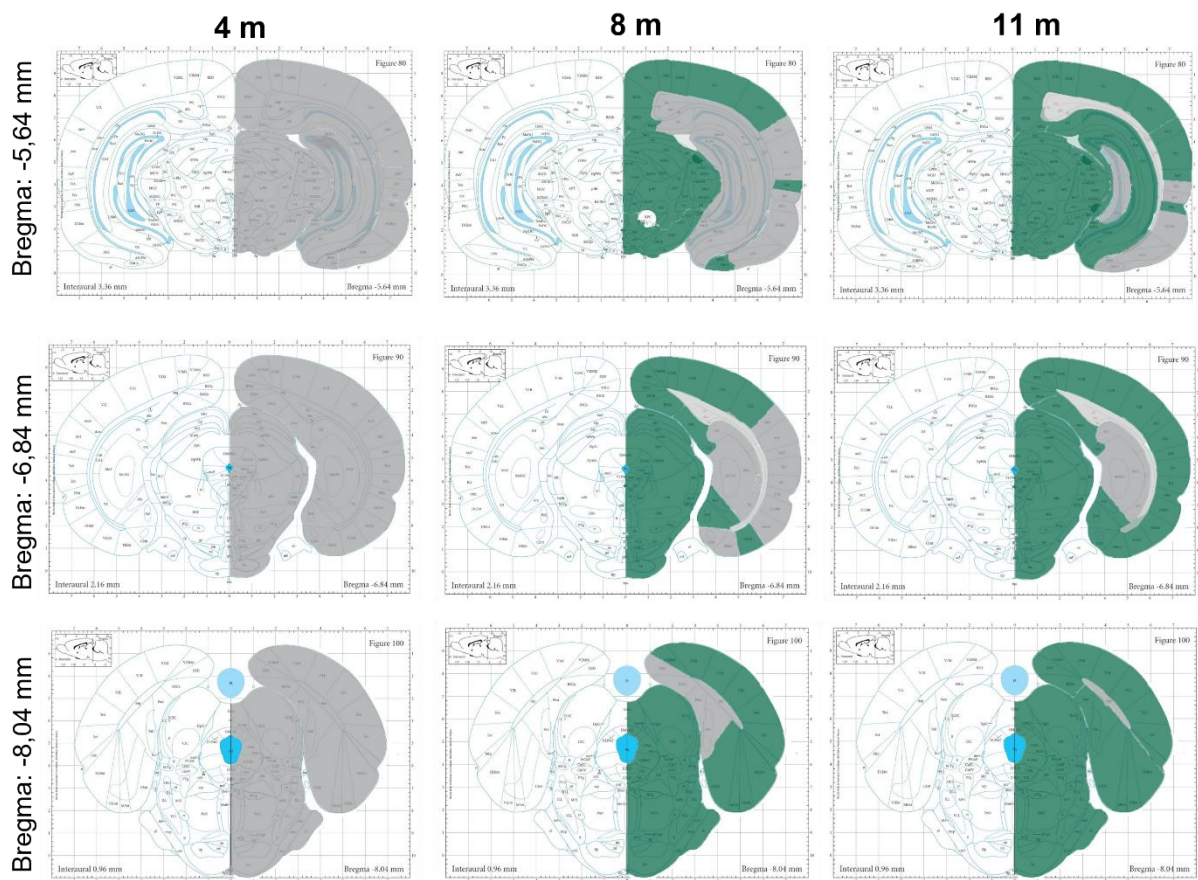
TF



Slika 5.3.2.3. Imunoreaktivnost hiperfosforiliranog proteina tau na suprotnoj hemisferi četiri, osam i jedanaest mjeseci nakon inokulacije tau fibrila, vizualizirana AT8 protutijelom. Reprezentativne slike prikazuju AT8 tau patologiju a) u područjima entorinalnog korteksa, CA1 polju, CA3 polju i (b) retrosplenijalnom granularnom korteksu, vidnom korteksu i zratom sloju nazubljene vijuge. TF, skupina životinja koja je primila tau fibrile; EC, entorinalni korteks; CA1, CA1 polje; CA3, CA3 polje; RSG, retrosplenijalni zrnati korteks; VC, vidni korteks; GrDG, zrnati sloj nazubljene vijuge. Mjerilo = 50 μm .

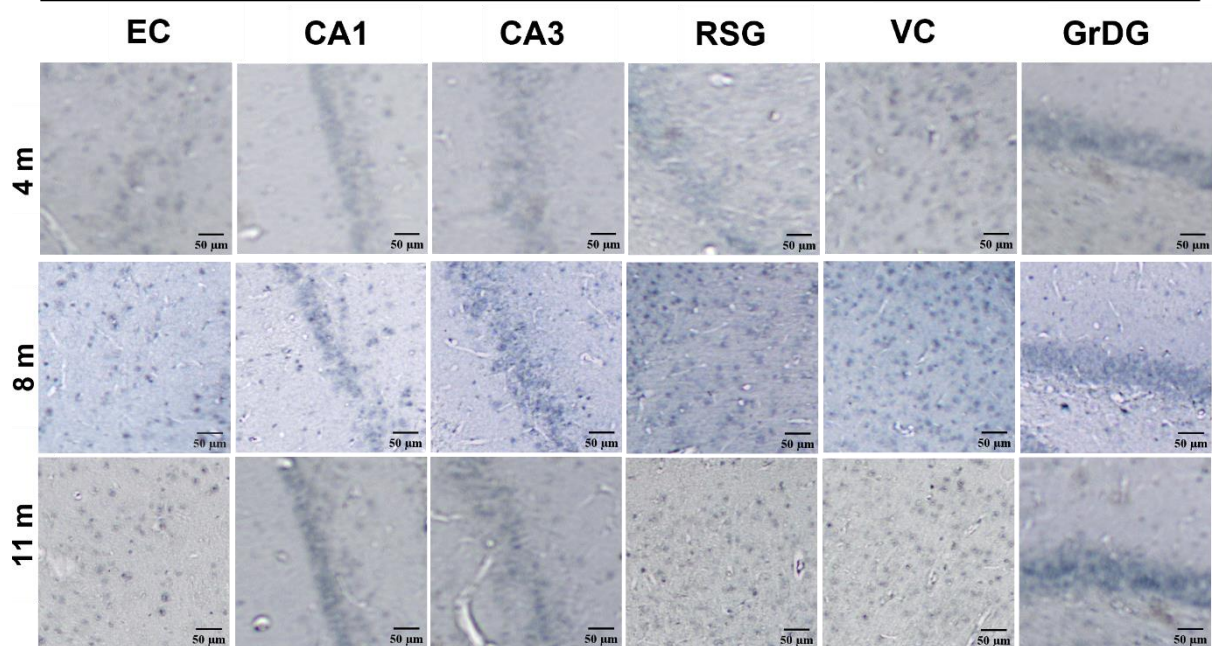
5.3.3. Praćenje širenja neurofibrilarnih promjena nakon inokulacije fiziološke otopine

Četiri mjeseca nakon primjene fiziološke otopine AT8 imunoreaktivnost nije prisutna na razini injiciranja te na razinama rostralno i kaudalno od mjesta injiciranja, dok je nakon osam i jedanaest mjeseci uočena slaba imunoreaktivnost u kontrolnim skupinama životinja (**Slika 5.3.3.1; Slika 5.3.3.2**).

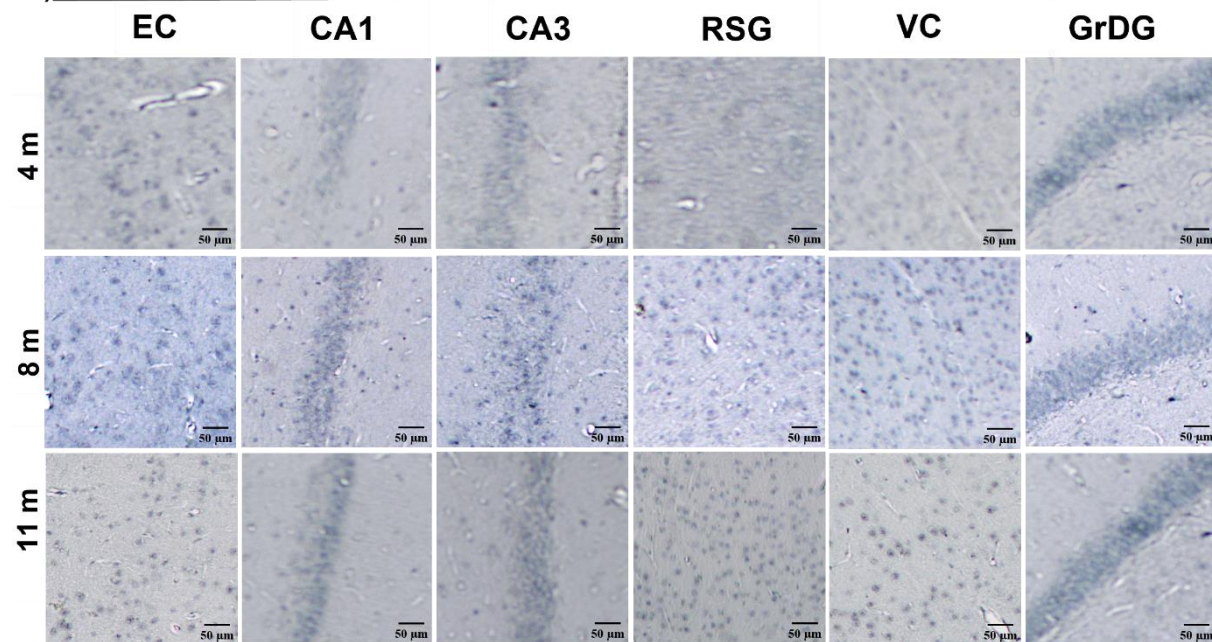


Slika 5.3.3.1. Semikvantitativna analiza AT8 imunoreaktivnosti na razinama -6,84 mm, -5,64 mm i -8,04 mm od bregme četiri, osam i jedanaest mjeseci nakon primjene fiziološke otopine u medijalni entorinalni korteks štakora. Rezultati su prikazani kao ilustracija razine kodirane bojom, gdje je nedostatak imunoreaktivnosti prikazan sivom, a slaba imunoreaktivnost zelenom bojom.

a)



b)



Slika 5.3.3.2. Imunoreaktivnost hiperfosforiliranog proteina tau četiri, osam i jedanaest mjeseci nakon inokulacije fiziološke otopine, vizualizirana AT8 protutijelom. Reprezentativne slike prikazuju analizirana područja AT8 protutijelom nakon inokulacije fiziološke otopine u (a) istoj i (b) suprotnoj hemisferi u području entorinalnog korteksa, CA1 polju, CA3 polju, retrosplenijalnom zrnatom korteksu, vidnom korteksu i zrnatom sloju nazubljene vijuge. CTR, skupina životinja koja je primila fiziološku otopinu; EC, entorinalni korteks; CA1, CA1 polje; CA3, CA3 polje; RSG, retrosplenijalni zrnati korteks; VC, vidni korteks; GrDG, zrnati sloj nazubljene vijuge. Mjerilo = 50 μ m.

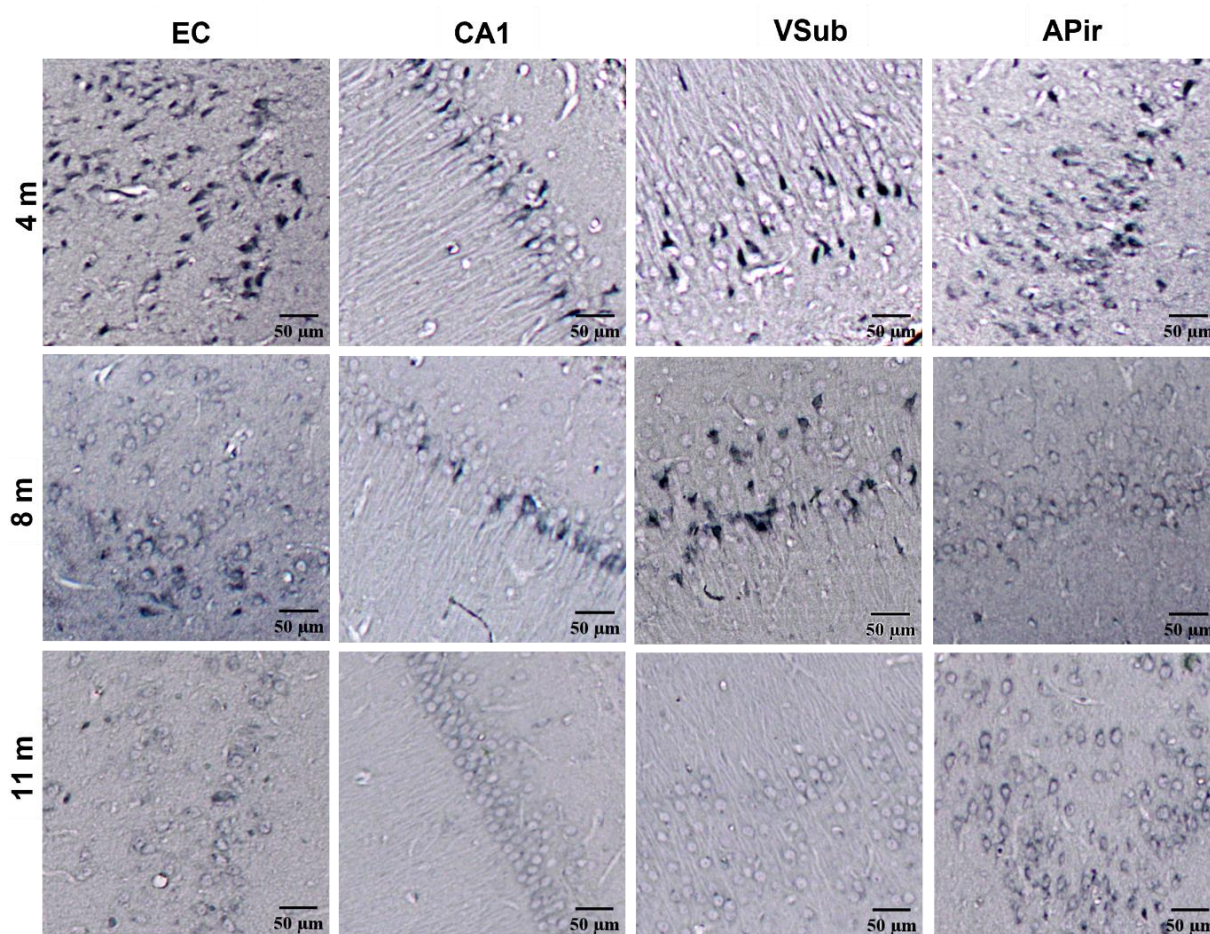
5.4. Stvaranje konformacijskih promjena proteina tau u hipokampalnoj formaciji i drugim područjima moždane kore

Kako bi se ustanovilo da li nakon inokulacije tau oligomera i tau fibrila dolazi do stvaranja konformacijske promjene proteina tau, rađena je imunohistokemijska analiza pomoću MC1 protutijela za konformacijski promijenjeni oblik proteina tau (epitopi 5-15, 312-322).

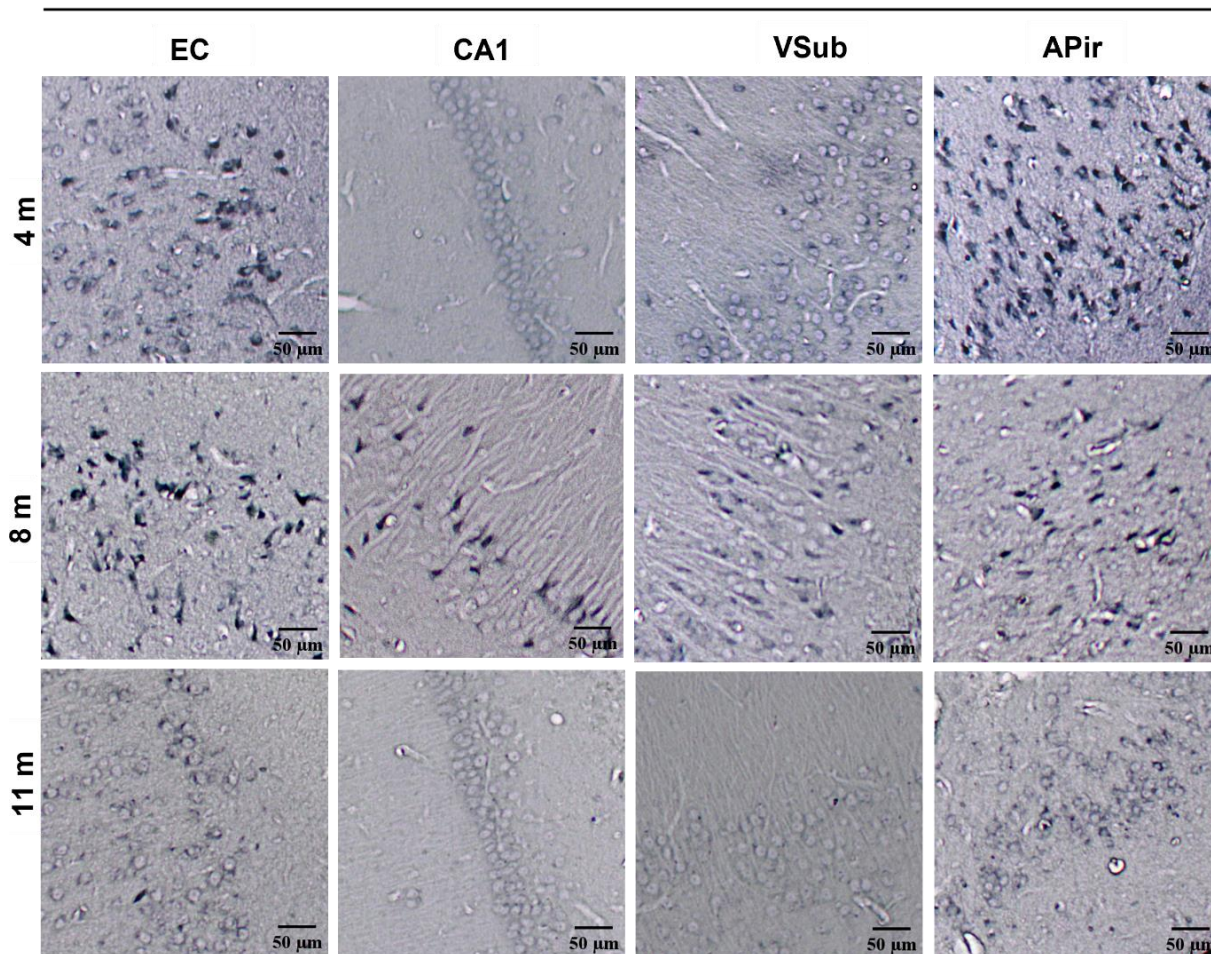
Četiri mjeseca nakon inokulacije tau oligomera uočena je MC1 imunoreaktivnost u entorinalnom korteksu, CA1 polju, ventralnom subikulumu i amigdalo-piriformnom prijelaznom području. Nakon osam mjeseci imunoreaktivnost je i dalje prisutna u entorinalnom korteksu, CA1 polju i ventralnom subikulumu, ali nije uočena u amigdalo-piriformno prijelaznom području. Nakon jedanaest mjeseci slaba MC1 imunoreaktivnost prisutna je u amigdalo-piriformnom prijelaznom području dok u ostalim područjima nije uočena (**Slika 5.4.1**).

Četiri mjeseca nakon inokulacije tau fibrila uočena je MC1 imunoreaktivnost u entorinalnom korteksu i amigdalo-piriformnom prijelaznom području. Nakon osam mjeseci imunoreaktivnost je uočena u entorinalnom korteksu, CA1 polju, ventralnom subikulumu i amigdalo-piriformno prijelaznom području. Nakon jedanaest mjeseci MC1 imunoreaktivnost više nije prisutna u analiziranim područjima (**Slika 5.4.2**).

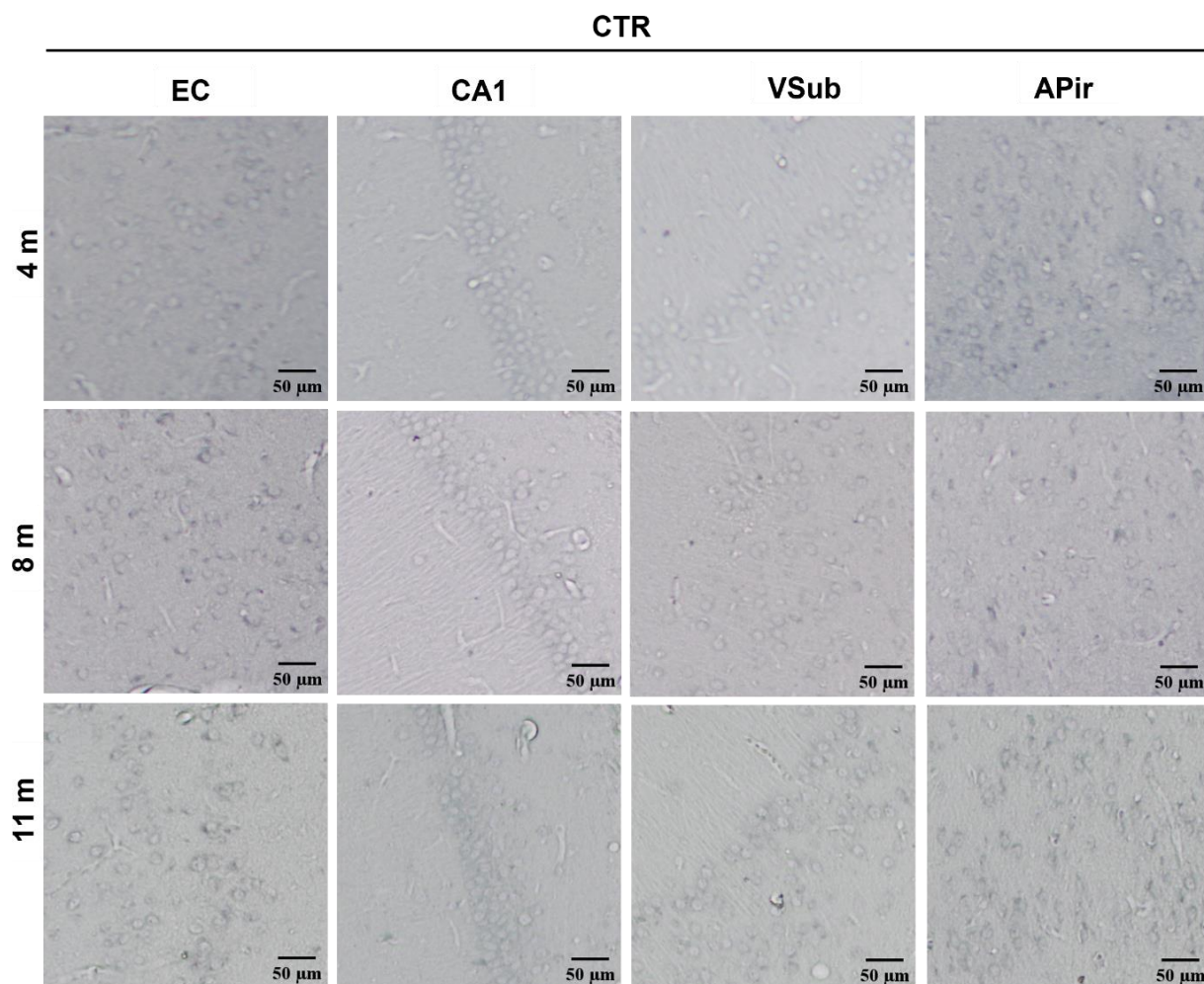
U kontrolnoj skupini životinja koja je primila fiziološku otopinu nije prisutna MC1 imunoreaktivnost u svim analiziranim područjima (**Slika 5.4.3**).



Slika 5.4.1. Imunohistokemijska analiza konformacijski promijenjenog proteina tau nakon inokulacije tau oligomera. Prikaz MC1 imunoreaktivnosti u entorinalnom korteksu, CA1 polju, ventralnom subikulumu i amigdalno-piriformnom prijelaznom području četiri, osam i jedanaest mjeseci nakon inokulacije tau oligomera. MC1 imunoreaktivnost ukazuje na patološku konformaciju proteina tau. TO, skupina životinja koja je primila tau oligomere; EC, entorinalni korteks; CA1, CA1 polje; VSub, ventralni subikulum, APir; amigdalno-piriformno prijelazno područje. Mjerilo = 50 µm.



Slika 5.4.2. Imunohistokemijska analiza konformacijski promijenjenog proteina tau nakon inokulacije tau fibrila. Prikaz MC1 imunoreaktivnosti u entorinalnom korteksu, CA1 polju, ventralnom subikulumu i amigdalo-piriformnom prijelaznom području četiri, osam i jedanaest mjeseci nakon inokulacije tau fibrila. MC1 i imunoreaktivnost ukazuje na patološku konformaciju proteina tau. TF, skupina životinja koja je primila tau fibrile; EC, entorinalni korteks; CA1, CA1 polje; VSub, ventralni subikulum; APir, amigdalo-piriformno prijelazno područje. Mjerilo = 50 µm.



Slika 5.4.3. Prikaz MC1 imunoreaktivnosti nakon inokulacije fiziološke otopine. CTR, skupina životinja koja je primila fiziološku otopinu; EC, entorinalni korteks; CA1, CA1 polje; VSub, ventralni subikulum; APir, amigdalopiriformno prijelazno područje. Mjerilo = 50 μ m.

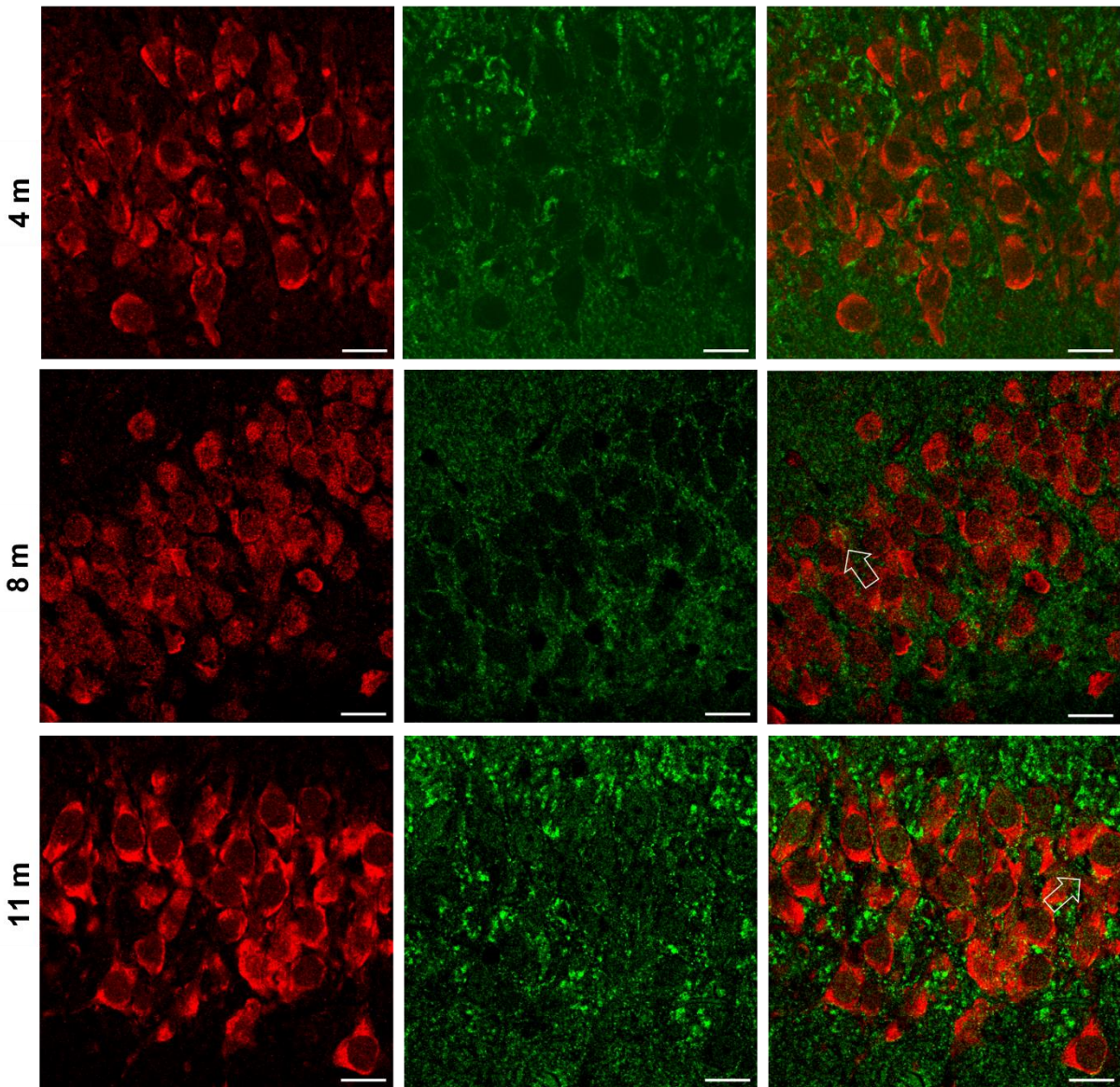
5.5. Utjecaj inokulacije tau oligomera i tau fibrila u medijalni entorinalni korteks Wistar štakora na gubitak sinapsi

Gubitak sinapsi ključan je patogeni proces koji utječe na pojavu simptoma u AD (302). Kako bi se analiziralo da li inokulirani tau oligomeri i tau fibrili ulaze u sinapse i utječu na njihovo propadanje, rađena je kolokalizacija sa sinaptofizinom, presinaptičkim proteinom koji se veže na vezikule u presinapsama.

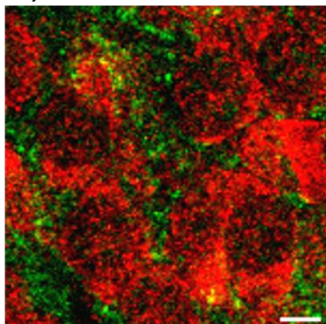
Uočena je kolokalizacija u CA3 polju hipokampusa osam i jedanaest mjeseci nakon inokulacije tau oligomera (**Slika 5.5.1a**), te četiri i jedanaest mjeseci nakon inokulacije tau fibrila (**Slika 5.5.1d**).

a)

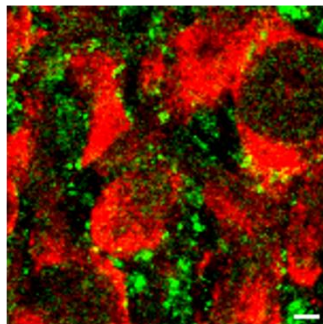
TO

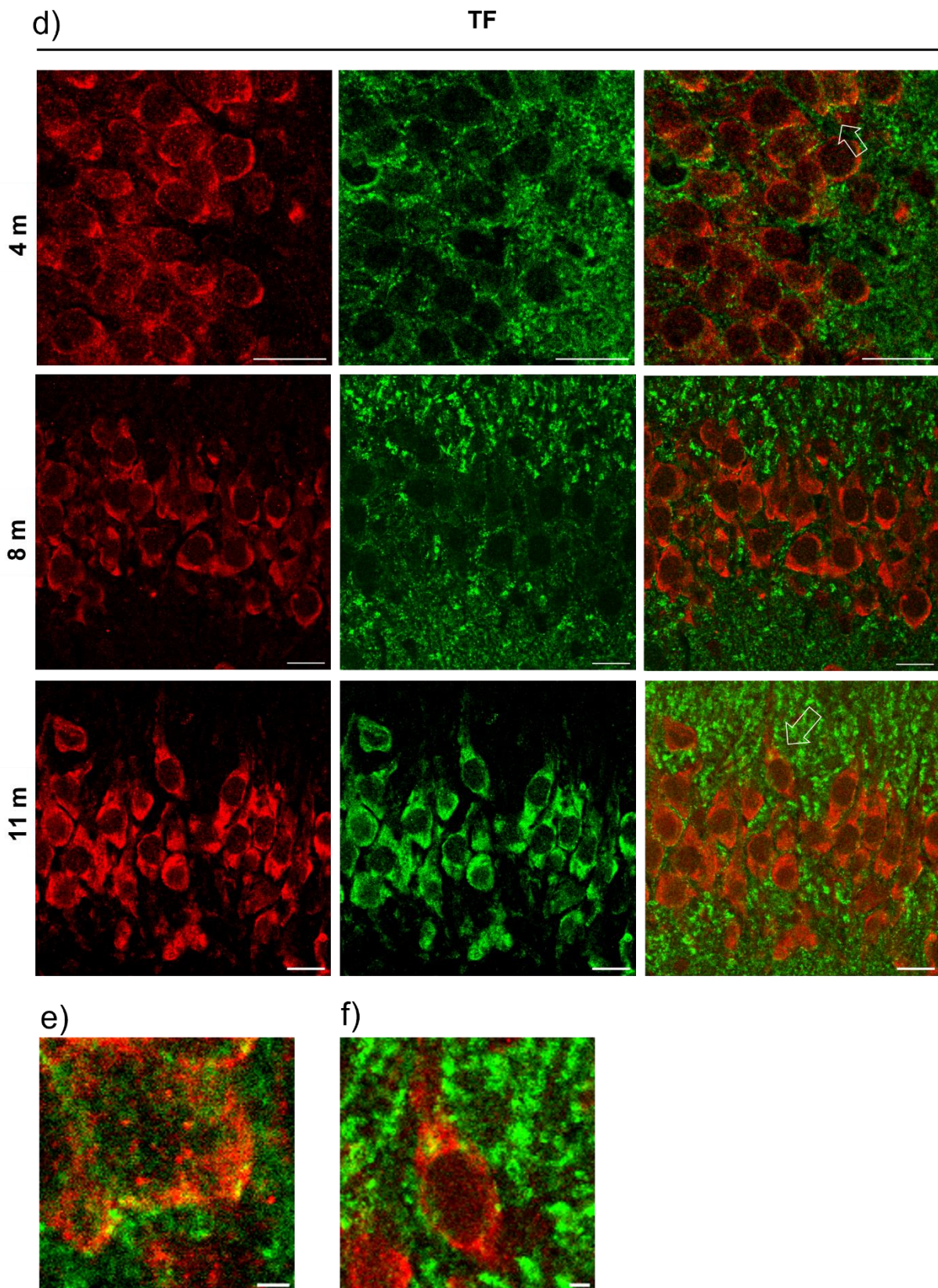


b)



c)





Slika 5.5.1. Kolokalizacija presinaptičkog proteina sinaptofizina s tau oligomerima i tau fibrilima u mozgu štakora. (a) Reprezentativne slike prikazuju CA3 polje hipokampusa četiri, osam i jedanaest mjeseci nakon inokulacije tau oligomera. Strelica na slici pokazuje signal

kolokalizacije. **(b)** uvećana slika signala kolokalizacije u CA3 regiji osam mjeseci nakon inokulacije tau oligomera. **(c)** uvećana slika signala kolokalizacije u CA3 regiji jedanaest mjeseci nakon inokulacije tau oligomera. **(d)** Reprezentativne slike prikazuju CA3 polje hipokampusa četiri, osam i jedanaest mjeseci nakon inokulacije tau fibrila. Strelica na slici pokazuje signal kolokalizacije. **(e)** uvećana slika signala kolokalizacije u CA3 regiji osam mjeseci nakon inokulacije tau fibrila. **(f)** uvećana slika signala kolokalizacije u CA3 regiji jedanaest mjeseci nakon inokulacije tau fibrila. TO, skupina životinja koja je primila tau oligomere; TF, skupina životinja koja je primila tau fibrile. Mjerilo = 20 μm za sliku a) i d), te 2 μm za sliku b), c). e) i f).

5.6. Prikaz nakupljanja amiloida β i sparenih uzvojitih filamenata proteina tau metodom bojanja Tioflavinom S

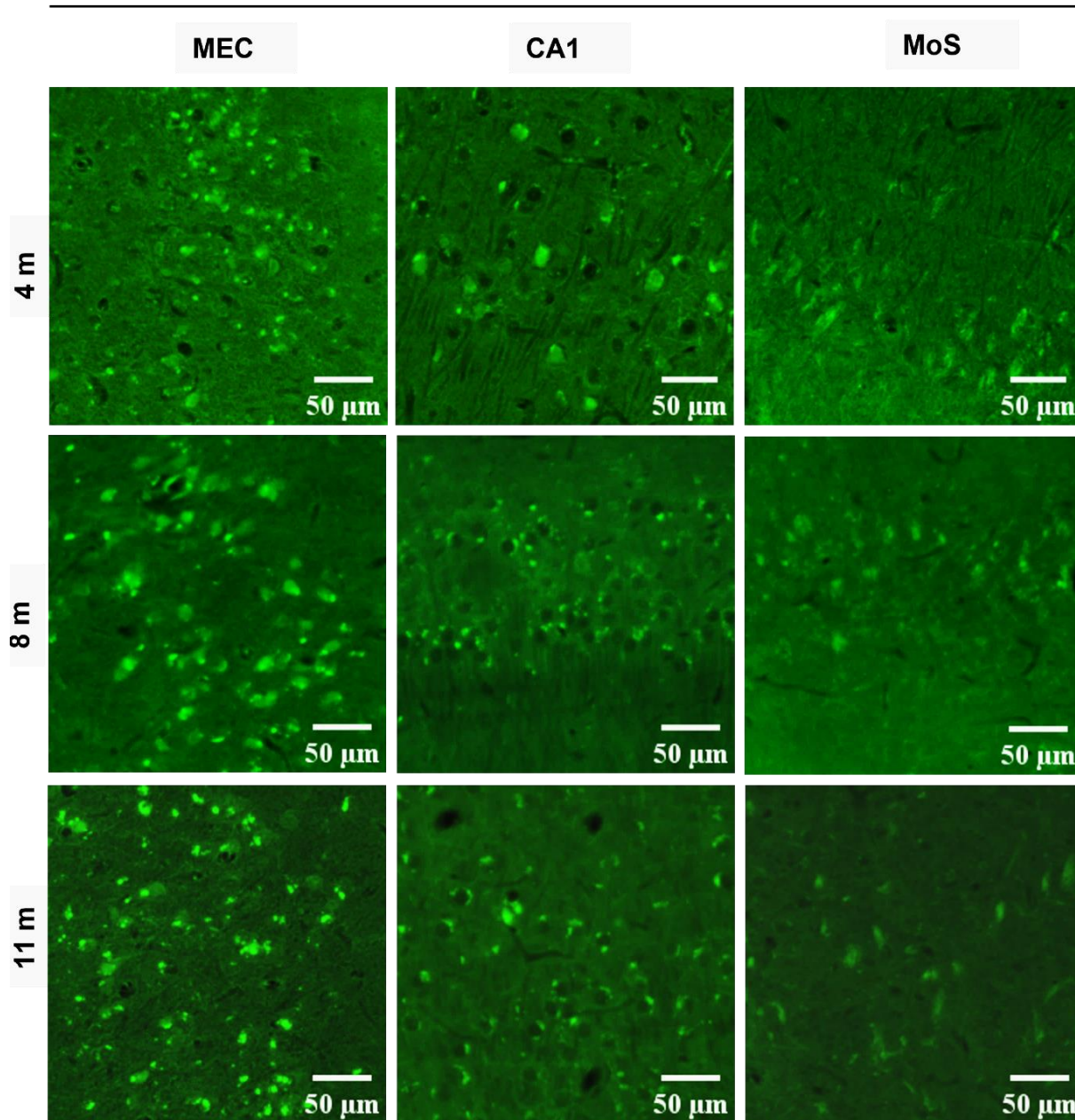
Nakupljanje amiloida i stvaranje sparenih uzvojitih filamenata tau proteina analizirano je u medijalnom entorinalnom korteksu, CA1 polju i molekularnom sloju subikuluma metodom bojanja Tioflavinom S.

Nakon inokulacije tau oligomera, u medijalnom entorinalnom korteksu uočen je pozitivan signal koji odgovara zrelim neurofibrilarnim snopićima i amiloidu β . Intenzitet i količina uočenog signala se povećala osam i jedanaest mjeseci od primjene tau oligomera. U CA1 regiji četiri, osam i jedanaest mjeseci od primjene tau oligomera uočeni su zreli neurofibrilarni snopići i amiloid β , dok su u molekularnom sloju subikuluma uočeni izvanstanični neurofibrilarni snopići (**Slika 5.6.1**).

Nakon inokulacije tau fibrila, u medijalnom entorinalnom korteksu uočen je izražen pozitivan signal koji odgovara zrelim neurofibrilarnim snopićima i amiloidu β . U CA1 regiji četiri osam i jedanaest mjeseci od primjene uočeni su zreli neurofibrilarni snopići i amiloid β . U molekularnom sloju subikuluma uočeni su izvanstanični neurofibrilarni snopići i neuritički plakovi (**Slika 5.6.2**).

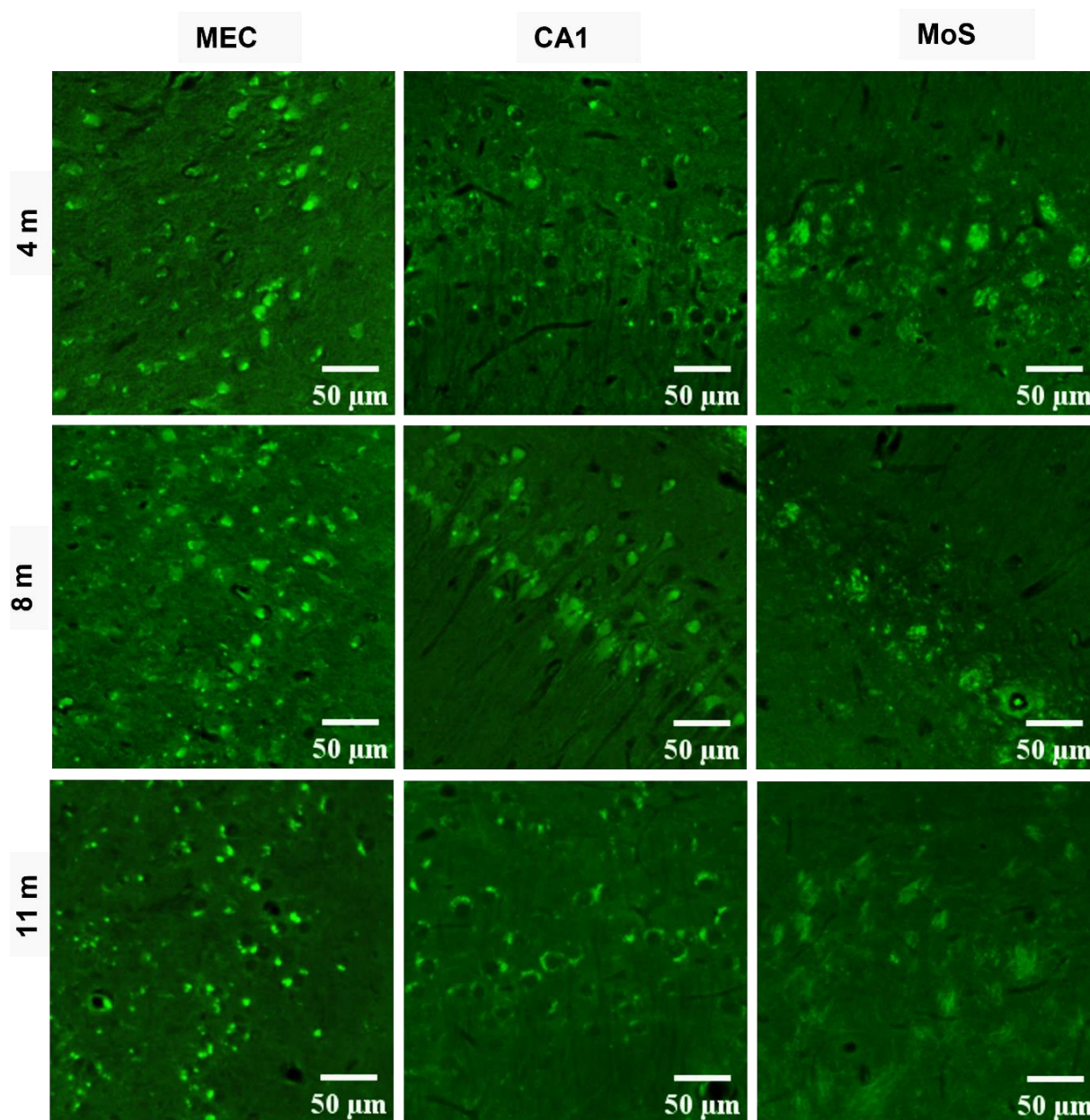
U kontrolnoj skupini životinja nije uočen signal u analiziranim područjima četiri, osam i jedanaest mjeseci nakon primjene fiziološke otopine (**Slika 5.6.3**).

TO



Slika 5.6.1. Prikaz neurofibrilarnih promjena i amiloida u mozgu štakora nakon inokulacije tau oligomera vizualizirano bojanjem Tioflavinom S. Reprezentativne slike prikazuju analizirane regije četiri, osam i jedanaest mjeseci nakon inokulacije tau oligomera. TO, skupina životinja koja je primila tau oligomere; MEC, medijalni entorinalni korteks; MoS, molekularni sloj subikuluma. Mjerilo = 50 µm.

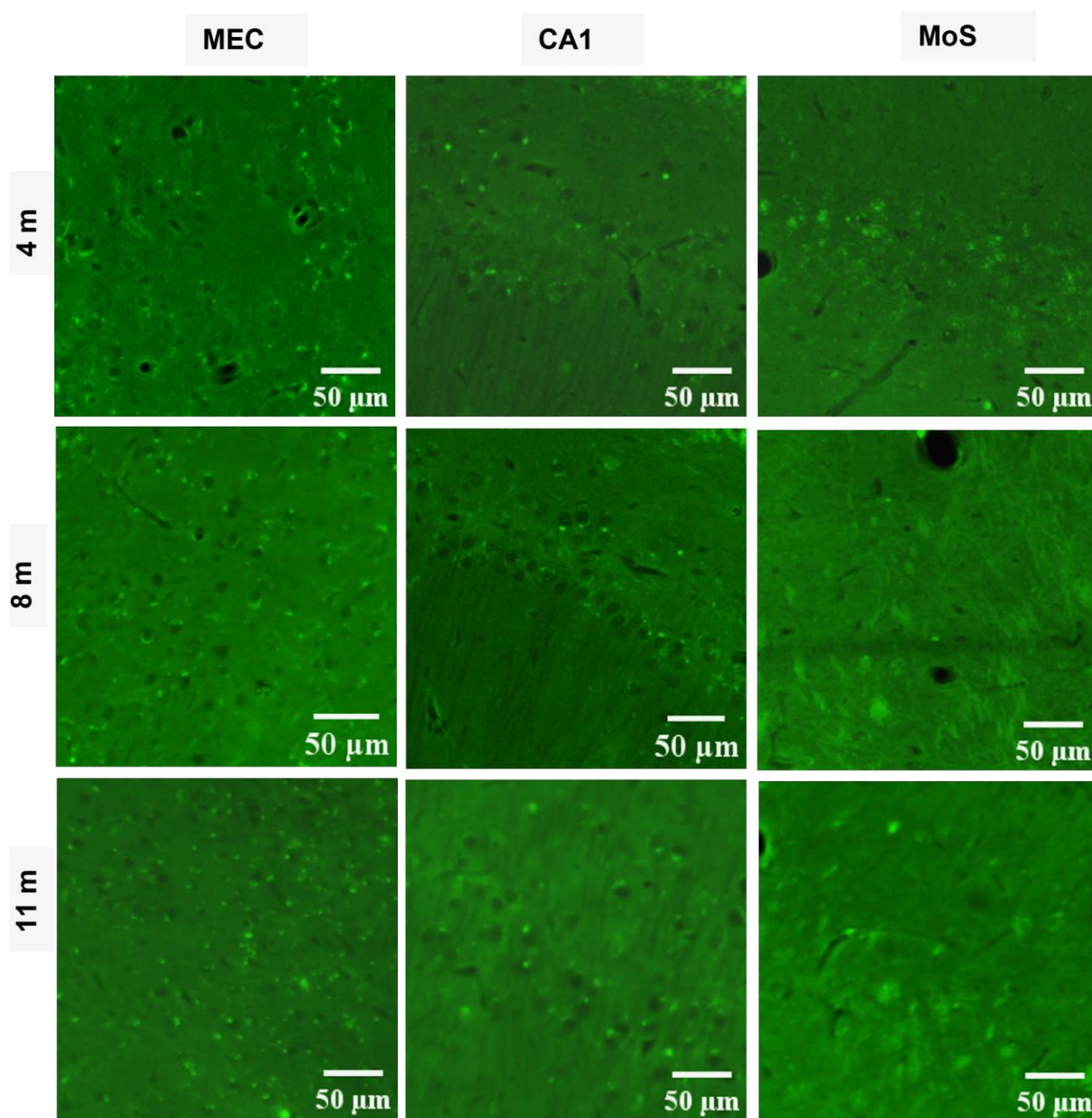
TF



Slika 5.6.2. Prikaz neurofibrilarnih promjena i amiloida u mozgu štakora nakon inokulacije tau fibrila vizualizirano bojanjem Tioflavinom S. Reprezentativne slike prikazuju analizirane regije četiri, osam i jedanaest mjeseci nakon inokulacije tau oligomera. TF, skupina životinja koja je primila tau fibrile; MEC, medijalni entorinalni korteks; MoS, molekularni sloj subikuluma. Mjerilo = 50 µm.

c)

CTR



Slika 5.6.3. Analiza bojanjem Tioflavinom S u kontrolnoj skupini životinja. Reprezentativne slike prikazuju analizirane regije četiri, osam i jedanaest mjeseci nakon inokulacije fiziološke otopine. CTR, skupina životinja koja je primila fiziološku otopinu; MEC, medijalni entorinalni korteks; MoS, molekularni sloj subikuluma. Mjerilo = 50 μm.

5.7. Prikaz neurofibrilarnih promjena Gallyas bojanjem metodom po Braaku

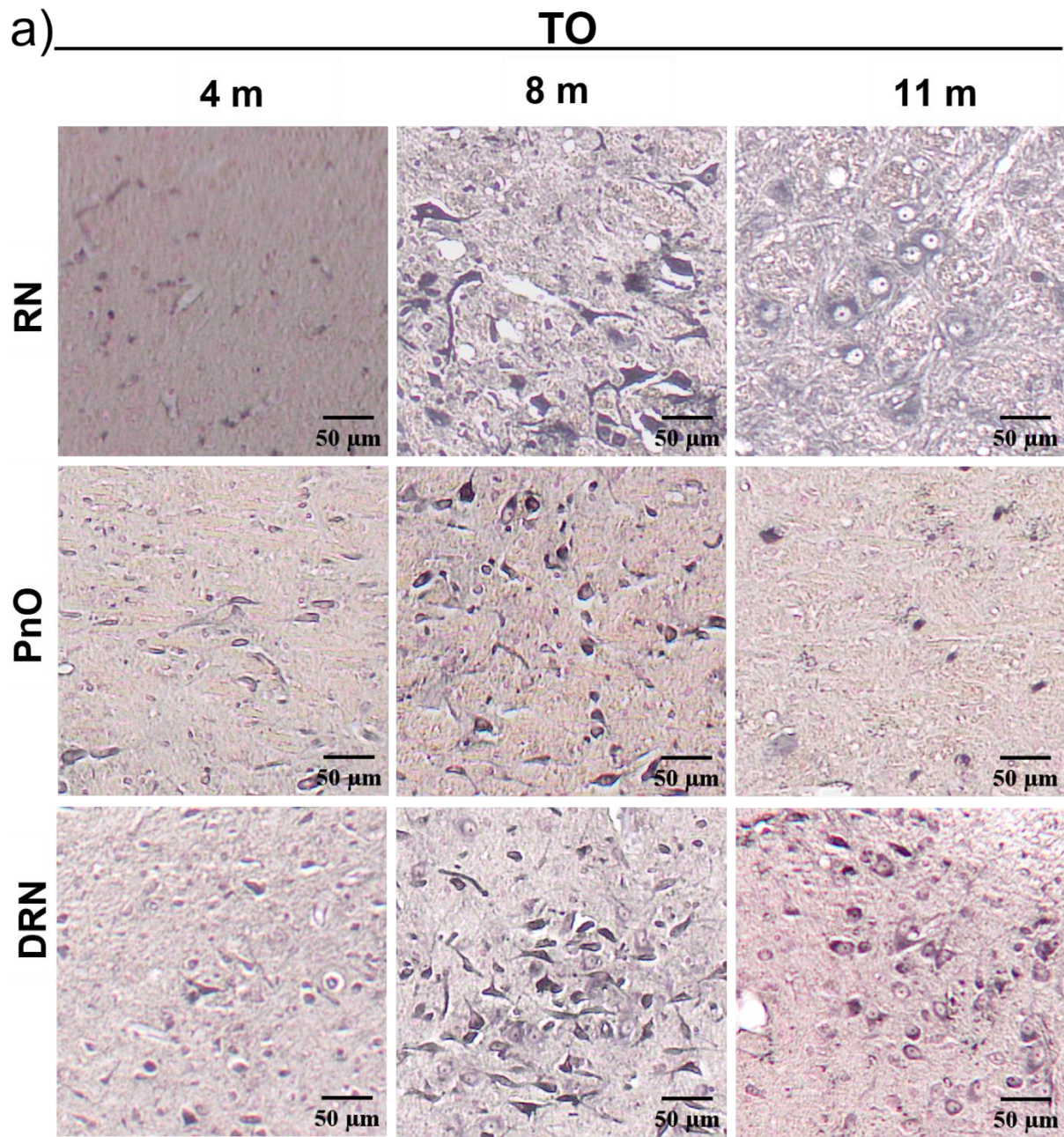
Kako bismo odredili da li intracerebralna primjena tau oligomera i tau fibrila u medijalni entorinalni korteks uzrokuje agregaciju i širenje endogenog štakorskog proteina tau te stvaranje neurofibrilarnih promjena, četiri, osam i jedanaest mjeseci nakon primjene rađeno je Gallyas bojanje metodom po Braaku.

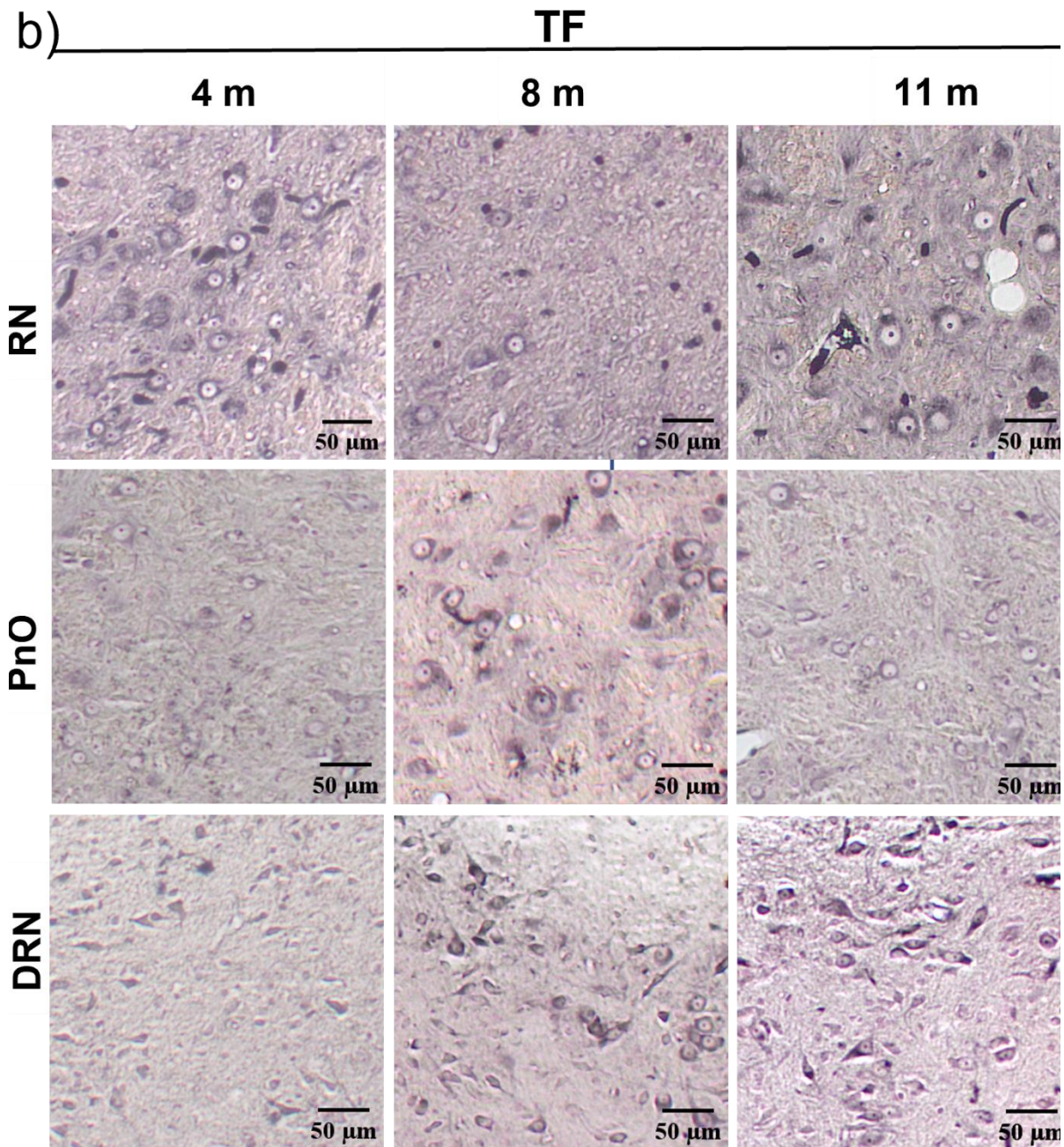
5.7.1. Prikaz inkluzija pozitivnih na bojanje po Gallyasu u crvenoj jezgri (-5,64 mm od bregme), dorzalnoj rafe jezgri i retikularnoj jezgri mosta (-8,04 mm od bregme)

Osam mjeseci nakon inokulacije tau oligomera dolazi do stvaranja inkluzija pozitivnih na bojanje po Gallyasu u crvenoj jezgri. U kasnijoj vremensko točki, jedanaest mjeseci nakon inokulacije tau oligomera uočeni su globalni neurofibrilarni snopići.

Kaudalno od mjesta primjene tau oligomera uočene su inkluzije u retikularnoj jezgri mosta. Inkluzije su nađene samo četiri i osam mjeseci nakon primjene tau oligomera. Neurofibrilarne promjene uočene su i u dorzalnoj rafe jezgri osam i jedanaest mjeseci nakon inokulacije tau oligomera (**Slika 5.7.1.1a**).

U skupini životinja koja je primila tau fibrile uočena je neurofibrilarna patologija u crvenoj jezgri u svim istraženim vremenskim točkama. Neurofibrilarne promjene uočene su u retikularnoj jezgri mosta osam mjeseci, a u dorzalnoj rafe jezgri osam i jedanaest mjeseci nakon inokulacije tau fibrila (**Slika 5.7.1.1b**).





Slika 5.7.1.1. Prikaz inkluzija pozitivnih na bojanje po Gallyasu nastalih nakon inokulacije tau oligomera i tau fibrila u medijalni entorinalni korteks. Reprezentativne slike Gallyas bojanja metodom po Braaku prikazuju crvenu jezgru, dorzalnu rafe jezgru i retikularnu jezgru mosta četiri, osam i jedanaest mjeseci nakon inokulacije (a) tau oligomera i (b) tau fibrila. TO, skupina životinja koja je primila tau oligomere; TF, skupina životinja koja je primila tau fibrile; RN, Crvena jezgra; DRN, dorzalna rafe jezgra; PnO, retikularna jezgra mosta. Mjerilo = 50 μm .

5.7.2. Inkluzije pozitivne na bojanje po Gallyasu u dorzolateralnom entorinalnom korteksu, te CA3 i CA1 polju hipokampusa (-5,64 mm od bregme)

Četiri, osam i jedanaest mjeseci nakon inokulacije tau oligomera (**Slika 5.7.2.1a**) i tau fibrila (**Slika 5.7.2.1b**) u medijalni entorinalni korteks uočeno je stvaranje inkluzija pozitivnih na bojanje po Gallyasu u dorzolateralnom entorinalnom korteksu. Inkluzije su uočene u CA3 i CA1 polju hipokampusa osam i jedanaest mjeseci nakon primjene tau oligomera. Osam mjeseci nakon primjene tau oligomera uočeni su zreli snopići, a jedanaest mjeseci nakon primjene uočeni su argirofilni neurofibrilarni snopići u CA3 polju hipokampusa. (**Slika 5.7.2a**). Nakon primjene tau fibrila uočene su inkluzije pozitivne na bojanje po Gallyasu u CA1 i CA3 polju hipokampusa u svim vremenskim točkama, (**Slika 5.7.2b**).

a)

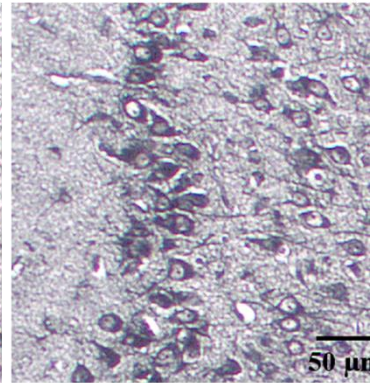
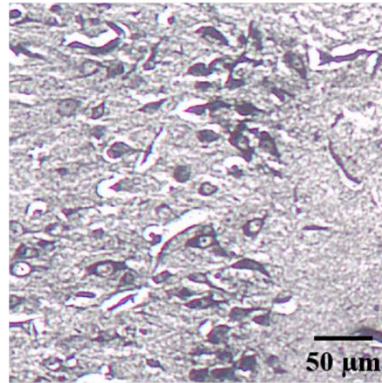
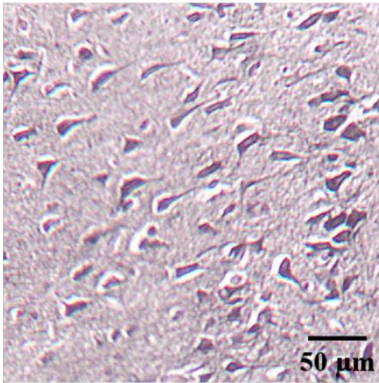
TO

4 m

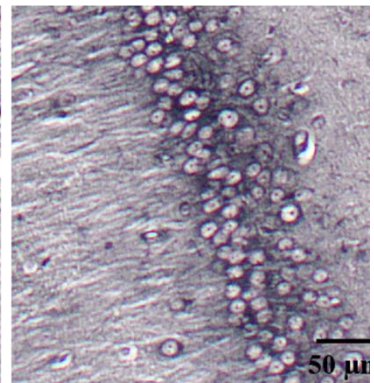
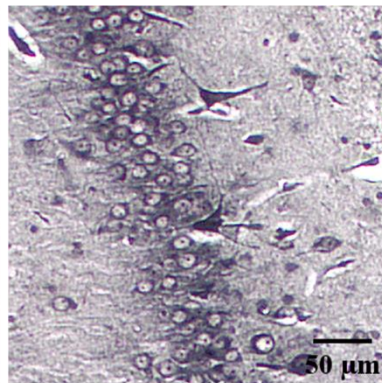
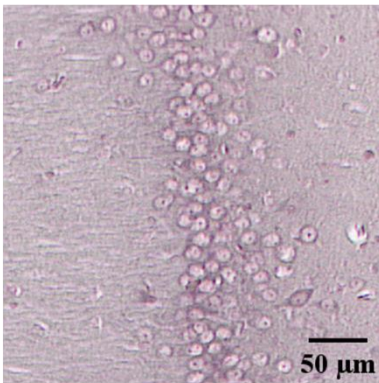
8 m

11 m

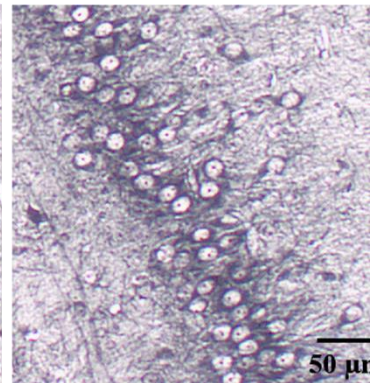
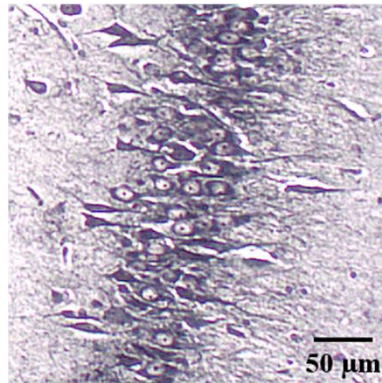
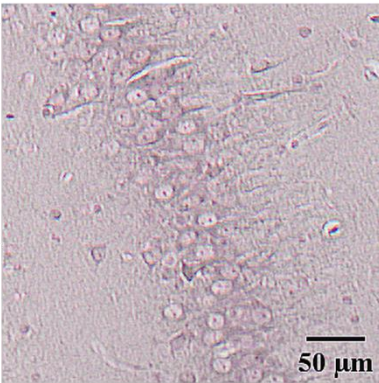
DLEnt

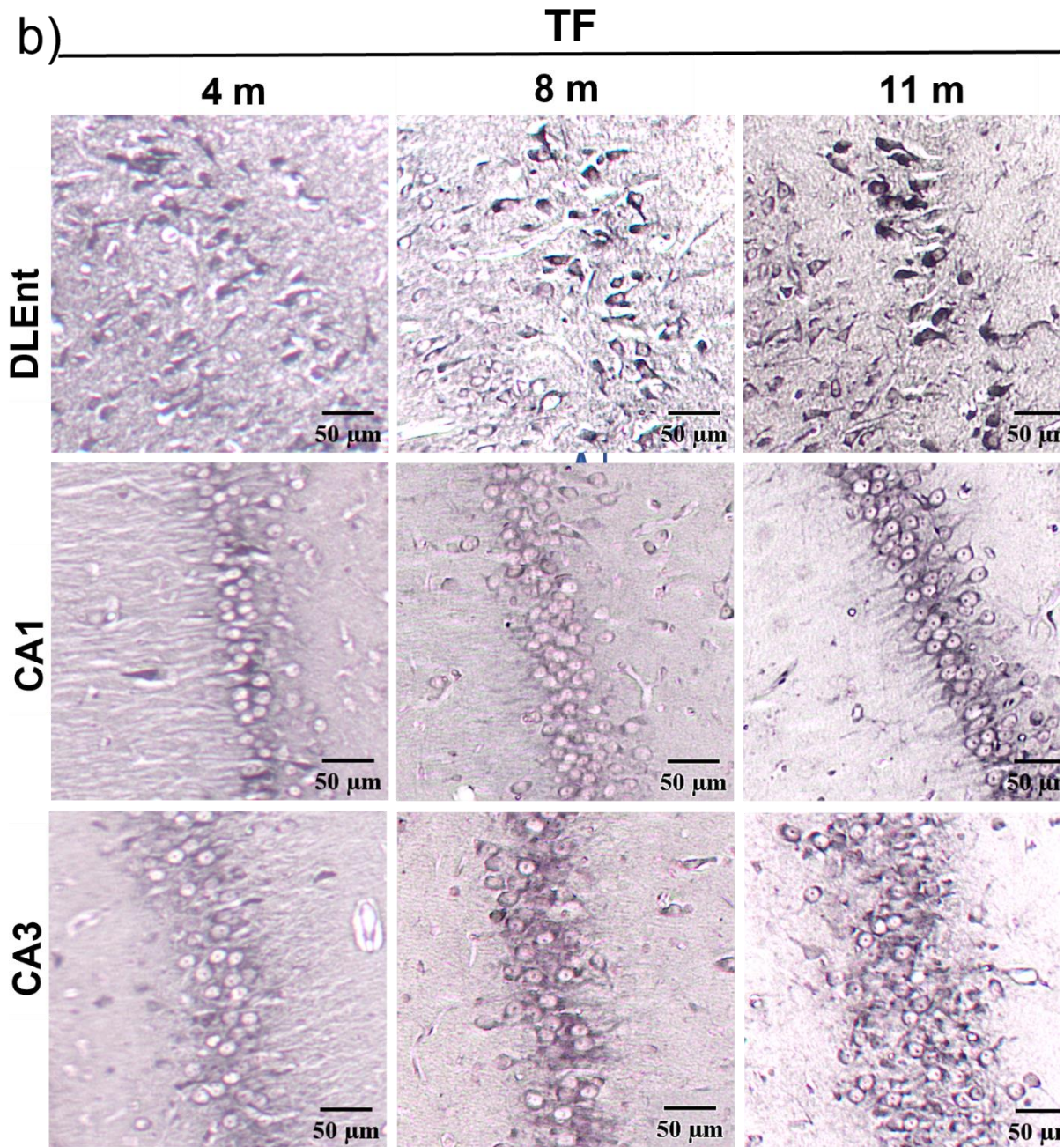


CA1



CA3





Slika 5.7.2 Prikaz inkluzija pozitivnih na bojanje po Gallyasu nastalih nakon inokulacije tau oligomera i tau fibrila u medijalni entorinalni korteks štakora. Reprezentativne slike Gallyas bojanja metodom po Braaku prikazuju dorzolateralni entorinalni korteksu te CA1 i CA3 polje hipokampusa četiri, osam i jedanaest mjeseci nakon inokulacije (a) tau oligomera i (b) tau fibrila .TO, skupina životinja koja je primila tau oligomere; TF, skupina životinja koja je primila tau fibrile; DLEnt, dorzolateralni entorinalni korteks; CA1, CA1 polje; CA3, CA3 polje. Mjerilo = 50 μ m.

5.8. Prikaz neurohistopatoloških promjena bojanjem otopinom srebrnog nitrata prema Bielschowskom

Kako bi se analiziralo da li intracerebralna primjena tau oligomera i tau fibrila uzrokuje stvaranje neurohistopatoloških promjena, rađeno je bojanje prema Bielschowskom četiri, osam i jedanaest mjeseci nakon primjene tau oligomera i tau fibrila u medijalni entorinalni korteks Wistar štakora. Analizirane su regije na razini injiciranja (-6,84 mm od bregme), rostralno (-5,64 mm od bregme) i kaudalno od mjesta injiciranja (-8,04 mm od bregme).

Četiri, osam i jedanaest mjeseci nakon inokulacije tau oligomera (**Slika 5.8.1a**) i tau fibrila (**Slika 5.8.1b**) u medijalni entorinalni korteks uočene su promjene u hipokampalnoj formaciji (CA3). Osam mjeseci nakon primjene tau oligomera u dorzalnoj rafe jezgri uočene su neurofibrilarne promjene (**Slika 5.8.1a**). Neurofibrilarne promjene uočene su četiri i jedanaest mjeseci nakon primjene tau fibrila u dorzalnoj rafe jezgri (**Slika 5.8.1b**). U crvenoj jezgri neurofibrilarne promjene uočene su jedanaest mjeseci nakon primjene tau oligomera (**Slika 5.8.1a**), te četiri, osam i jedanaest mjeseci nakon primjene tau fibrila (**Slika 5.8.1b**).

a)

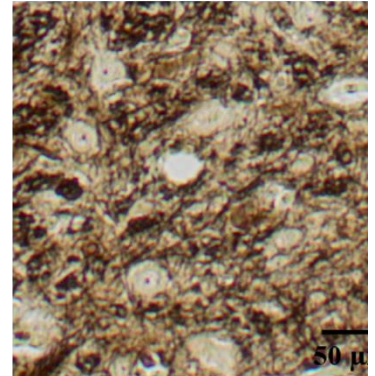
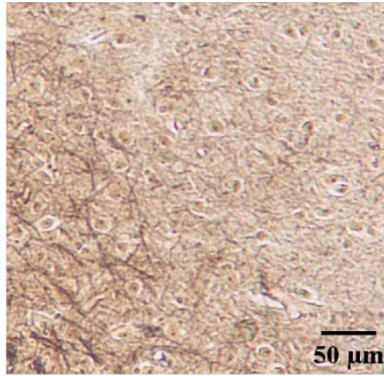
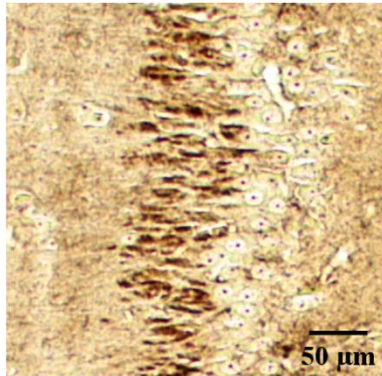
TO

CA3


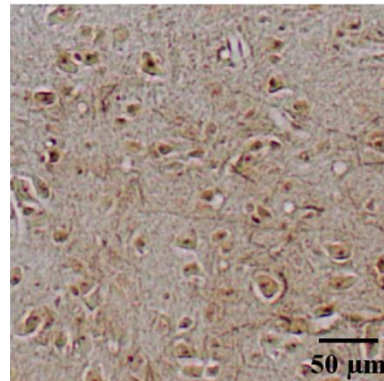
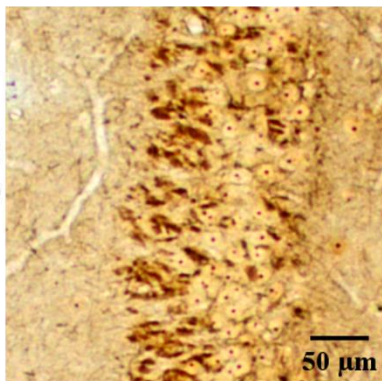
DRN

RN

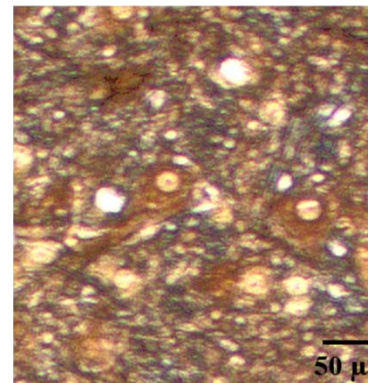
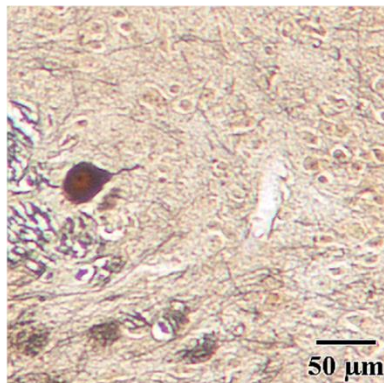
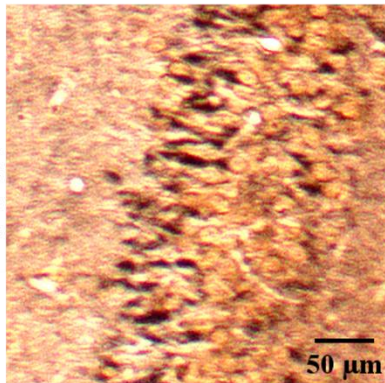
4 m

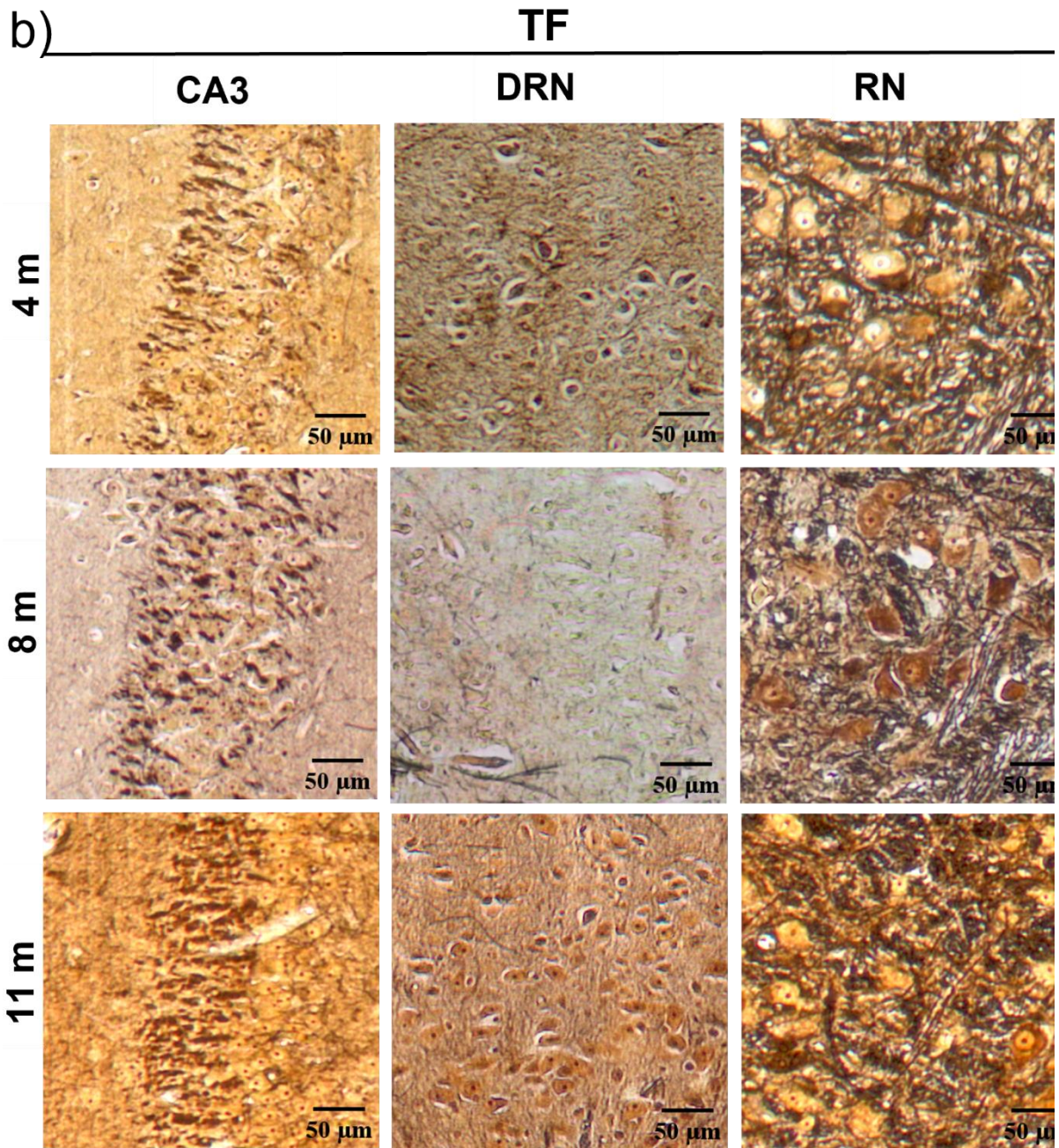


8 m



11 m





Slika 5.8.1. Prikaz neurohistopatoloških promjena bojanjem otopinom srebrnog nitrata prema Bielschowskom. Reprezentativne slike prikazuju CA3 polje hipokampusa, dorzalnu rafe jezgru i crvenu jezgru četiri, osam i jedanaest mjeseci nakon inokulacije (a) tau oligomera i (b) tau fibrila. TO, skupina životinja koja je primila tau oligomere; TF, skupina životinja koja je primila tau fibrile; CA3, CA3 polje; RN, Crvena jezgra; DRN, dorzalna rafe jezgra. Mjerilo = 50 μm .

5.9. Detekcija tau fibrila i tau oligomera western blot metodom

5.9.1. Razina tau oligomera i tau fibrila nakon inokulacije u medijani entorinalni korteks Wistar štakora analizirana pomoću HT7 protutijela specifičnog za tau protein čovjeka

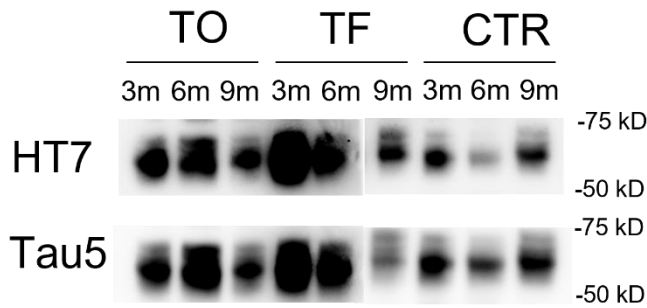
Razina ljudskog proteina tau (HT7, epitopi tau proteina čovjeka 159-163) i ukupnog proteina tau (Tau5) analizirana je iz homogenata entorinalnog korteksa i hipokampusa štakora četiri, osam i jedanaest mjeseci nakon inokulacije tau fibrila, tau oligomera ili fiziološke otopine u medijalni entorinalni korteks štakora. Intenzitet signala proteina je kvantificiran i normaliziran prema ukupnom signalu svih proteina u uzorku.

Razina tau proteina čovjeka (HT7) u entorinalnom korteksu štakora

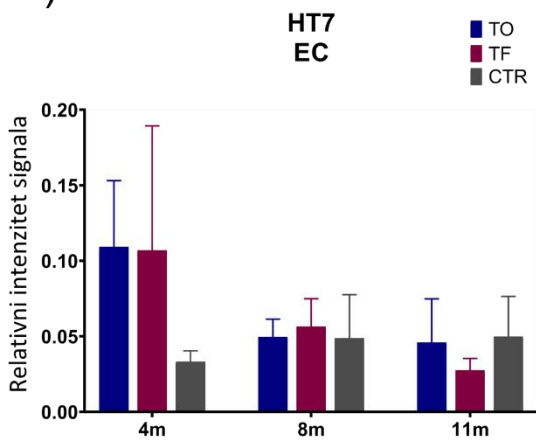
Razina ljudskog proteina tau u homogenatima entorinalnog korteksa mjerena je western blot metodom, a predočene slike membrana su reprezentativan prikaz detekcije ljudskog proteina tau i ukupnog proteina tau (**Slika 5.9.1.1a**).

Nisu uočene statistički značajne promjene u razini ljudskog proteina tau (**Slika 5.9.1.1b**) i ukupnog proteina tau (**Slika 5.9.1.1c**) u uzorcima homogenata entorinalnog korteksa.

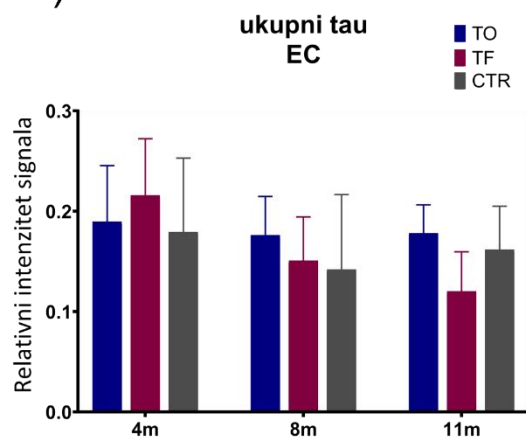
a)



b)



c)



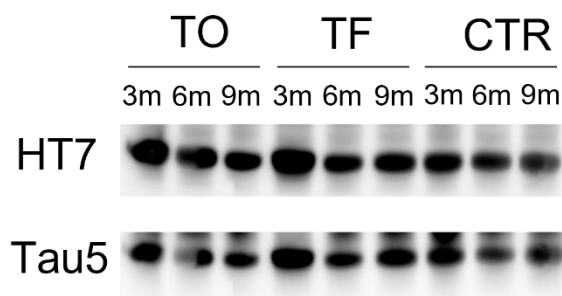
Slika 5.9.1.1. Detekcija tau proteina čovjeka (HT7) i ukupnog proteina tau (Tau5) u entorinalnom korteksu štakora nakon inokulacije tau oligomera, tau fibrila ili fiziološke otopine. (a) Reprezentativan prikaz detekcije tau proteina čovjeka (HT7) i ukupnog tau proteina (Tau5) western blot metodom. Grafovi prikazuju relativni intenzitet signala (c) tau proteina čovjeka i (d) ukupnog proteina tau. Svaki stupac predstavlja srednju vrijednost \pm SD relativnog intenziteta signala na western blotu normaliziranog prema ukupnom sadržaju proteina u uzorcima entorinalnog korteksa. TO, skupina životinja koja je primila tau oligomere; TF, skupina životinja koja je primila tau fibrile; CTR; skupina životinja koja je primila fiziološku otopinu; EC, entorinalni korteks.

Razina tau proteina čovjeka (HT7) u hipokampusu štakora

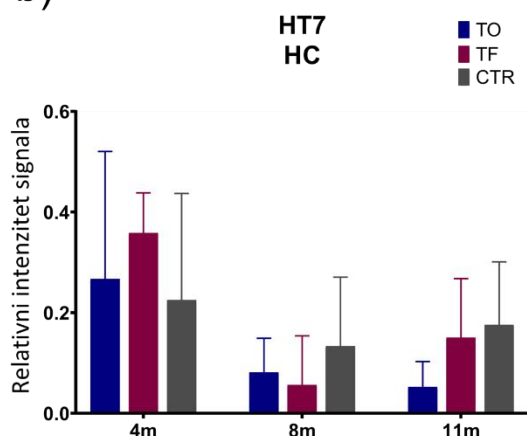
Razina tau proteina čovjeka u homogenatima hipokampusa mjerena je western blot metodom, a predočene slike membrana su reprezentativan prikaz detekcije tau proteina čovjeka i ukupnog proteina tau (**Slika 5.9.1.2a**).

Nisu uočene statistički značajne promjene u razini ljudskog proteina tau (**Slika 5.9.1.2b**) i ukupnog proteina tau (**Slika 5.9.1.2c**) u uzorcima homogenata hipokampusa.

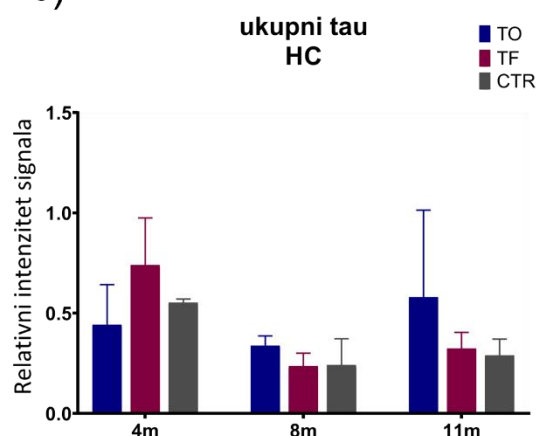
a)



b)



c)



Slika 5.9.1.2. Detekcija tau proteina čovjeka (HT7) i ukupnog proteina tau (Tau5) u hipokampusu štakora nakon inokulacije tau oligomera, tau fibrila ili fiziološke otopine.

(a) Reprezentativan prikaz detekcije tau proteina čovjeka (HT7) i ukupnog tau proteina (Tau5) western blot metodom. Grafovi prikazuju relativni intenzitet signala (c) tau proteina čovjeka i (d) ukupnog proteina tau. Svaki stupac predstavlja srednju vrijednost \pm SD relativnog intenziteta signala na western blotu normaliziranog prema ukupnom sadržaju proteina u uzorcima hipokampusa. TO, skupina životinja koja je primila tau oligomere; TF, skupina životinja koja je primila tau fibrile; CTR; skupina životinja koja je primila fiziološku otopinu; HC, hipokampus.

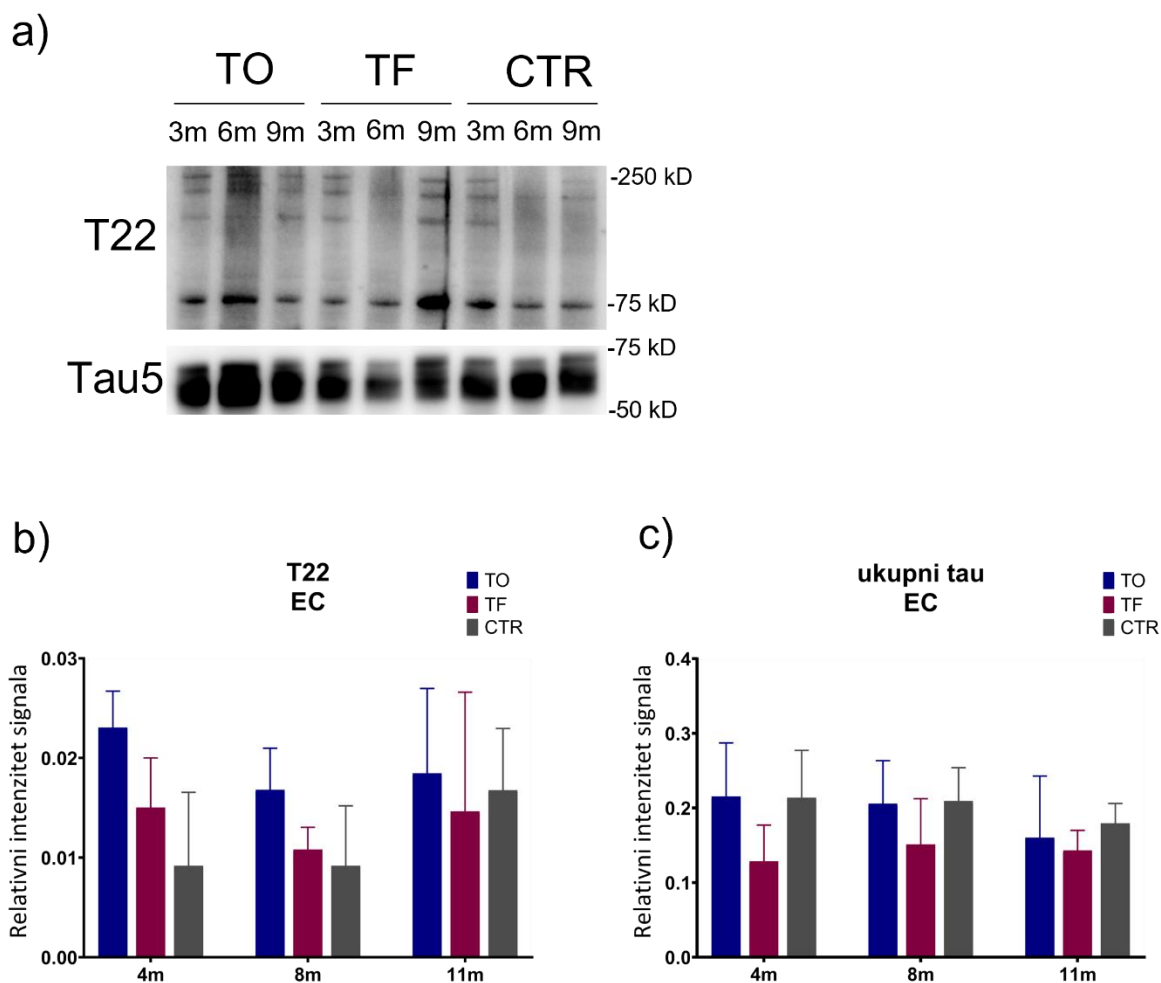
5.9.2. Razina oligomernog oblika tau proteina u hipokampusu i entorinalnom korteksu štakora analizirana pomoću T22 protutijela specifičnog za injicirane tau oligomere

Razina oligomernog oblika proteina tau (T22) i ukupnog proteina tau (Tau5) analizirana je iz homogenata hipokampusu i entorinalnog korteksa četiri, osam i jedanaest mjeseci nakon primjene tau fibrila, tau oligomera ili fiziološke otopine u medijalni entorinalni korteks štakora. Intenzitet signala proteina je kvantificiran i normaliziran prema ukupnom signalu svih proteina u uzorku.

Razina oligomernog oblika proteina tau u entorinalnom korteksu štakora

Razina oligomernog oblika proteina tau u entorinalnom korteksu mjerena je western blot metodom, a predočene slike membrana su reprezentativan prikaz detekcije oligomernog proteina tau i ukupnog proteina tau (**Slika 5.9.2.1a**).

Nisu uočene statistički značajne promjene u razini oligomernog oblika proteina tau (**Slika 5.9.2.1b**) i ukupnog proteina tau (**Slika 5.9.2.1c**) u uzorcima homogenata entorinalnog korteksa.



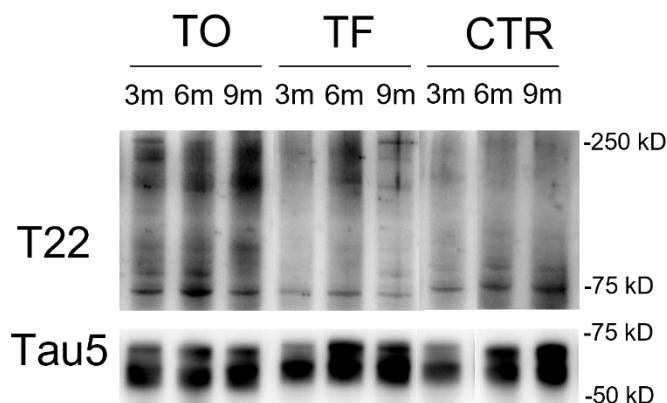
Slika 5.9.2.1. Detekcija oligomernog oblika proteina tau (T22) i ukupnog proteina tau (Tau5) u entorinalnom korteksu štakora nakon inokulacije tau oligomera, tau fibrila ili fiziološke otopine. (a) Reprezentativan prikaz oligomernog oblika proteina tau (T22) i ukupnog proteina tau (Tau5) western blot metodom. Grafovi prikazuju relativni intenzitet signala (c) oligomernog oblika proteina tau i (d) ukupnog proteina tau. Svaki stupac predstavlja srednju vrijednost \pm SD relativnog intenziteta signala na western blotu normaliziranog prema ukupnom sadržaju proteina u uzorcima entorinalnog korteksa. TO, skupina životinja koja je primila tau oligomere; TF, skupina životinja koja je primila tau fibrile; CTR; skupina životinja koja je primila fiziološku otopinu; EC, entorinalni korteks.

Razina oligomernog oblika proteina tau u hipokampusu štakora

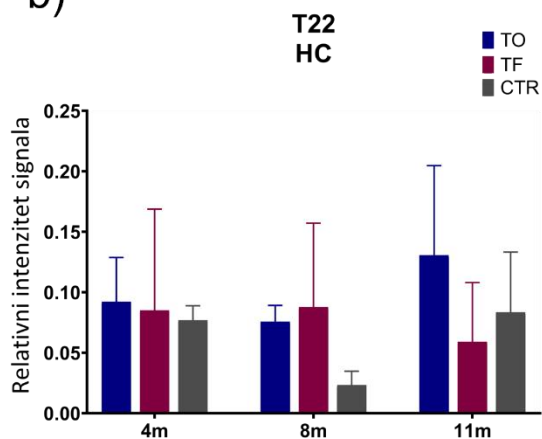
Razina oligomernog oblika proteina tau u hipokampusu mjerena je western blot metodom, a predočene slike membrana su reprezentativan prikaz detekcije ljudskog proteina tau i ukupnog proteina tau (**Slika 5.9.2.2a**).

Nisu uočene statistički značajne promjene u razini oligomernog oblika proteina tau (**Slika 5.9.2.2b**) i ukupnog proteina tau (**Slika 5.9.2.2c**) u uzorcima homogenata hipokampusa.

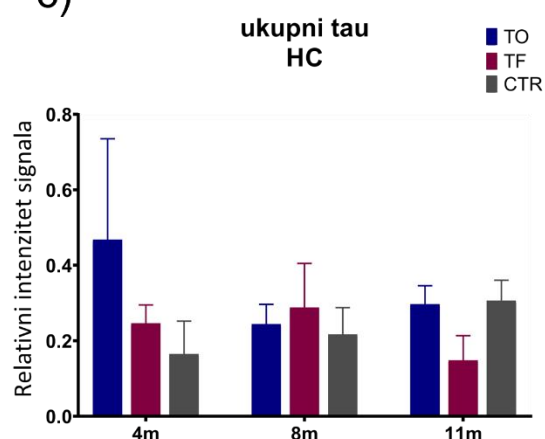
a)



b)



c)



Slika 5.9.2.2 Detekcija oligomernog oblika proteina tau (T22) i ukupnog proteina tau (Tau5) u hipokampusu štakora nakon inokulacije tau oligomera, tau fibrila ili fiziološke otopine. (a) Reprezentativan prikaz oligomernog oblika tau proteina (T22) i ukupnog proteina tau (Tau5) western blot metodom. Grafovi prikazuju relativni intenzitet signala (c) oligomernog oblika proteina tau i (d) ukupnog proteina tau. Svaki stupac predstavlja srednju vrijednost \pm SD relativnog intenziteta signala na western blotu normaliziranog prema ukupnom sadržaju proteina u uzorcima entorinalnog korteksa. TO, skupina životinja koja je primila tau oligomere; TF, skupina životinja koja je primila tau fibrile; CTR; skupina životinja koja je primila fiziološku otopinu; HC, hipokampus.

5.10. Analiza izražaja fosforiliranog proteina tau western blot metodom

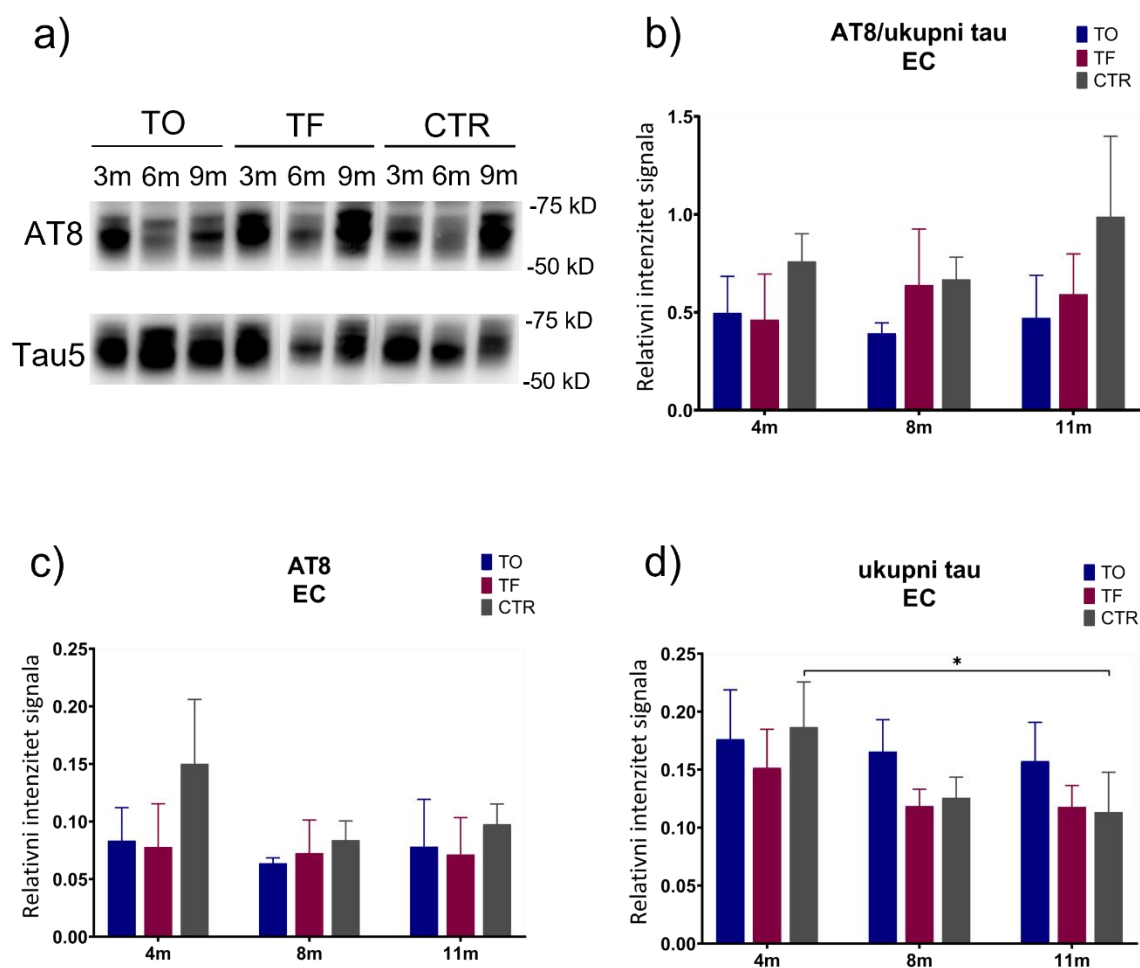
Izražaj proteina tau fosforiliranog na serinu 202 i treoninu 205 (AT8), serinu 396 i serinu 404 (PHF1), serinu 202 (CP13), te treoninu 212 i serinu 214 (AT100) analiziran je iz homogenata entorinalnog korteksa i hipokampusa četiri, osam i jedanaest mjeseci nakon inokulacije tau fibrila, tau oligomera ili fiziološke otopine u medijalni entorinalni korteks štakora. Intenzitet signala proteina je kvantificiran i normaliziran prema ukupnom signalu svih proteina u uzorku. Fosforilacija proteina tau izražena je kao omjer imunoreaktivnosti fosforiliranog proteina tau prema ukupnom tau.

5.10.1. Izražaj tau proteina fosforiliranog na serinu 202 i treoninu 205 (AT8)

Izražaj proteina tau fosforiliranog na serinu 202 i treoninu 205 u entorinalnom korteksu štakora

Razina fosforiliranog proteina tau (AT8) u homogenatima entorinalnog korteksa mjerena je western blot metodom, a predočene slike membrane su reprezentativan prikaz detekcije fosforiliranog proteina tau i ukupnog proteina tau (**Slika 5.10.1.1a**).

Nisu uočene statistički značajne promjene u omjeru fosforiliranog (AT8) i ukupnog proteina tau (Tau5) (**Slika 5.10.1.1b**), kao i u izražaju fosforiliranog proteina tau (**Slika 5.10.1.1c**) u uzorcima homogenata entorinalnog korteksa. Uočena je smanjena ekspresija ukupnog proteina tau jedanaest mjeseci nakon primjene fiziološke otopine u kontrolnoj skupini životinja ($p < 0,05$) (**Slika 5.10.1.1d**).



Slika 5.10.1.1. Izražaj proteina tau fosforiliranog na Ser202/Thr205 (AT8) u entorinalnom korteksu štakora nakon inokulacije tau oligomera, tau fibrila ili fiziološke otopine. (a) Reprezentativan prikaz detekcije fosforiliranog proteina tau (AT8) i ukupnog proteina tau (Tau5) western blot metodom. (b) Fosforilacija proteina tau izražena je kao omjer imunoreaktivnosti AT8 prema ukupnom tau. Grafovi prikazuju ekspresiju (c) proteina tau fosforiliranog na serinu 202 i treoninu 205 (AT8) i (d) ukupnog proteina tau. Svaki stupac predstavlja srednju vrijednost \pm SD relativnog intenziteta signala na western blotu normaliziranog prema ukupnom sadržaju proteina u uzorcima entorinalnog korteksa. TO, skupina životinja koja je primila tau oligomere; TF, skupina životinja koja je primila tau fibrile; CTR; skupina životinja koja je primila fiziološku otopinu; EC, entorinalni korteks. * $p < 0,05$.

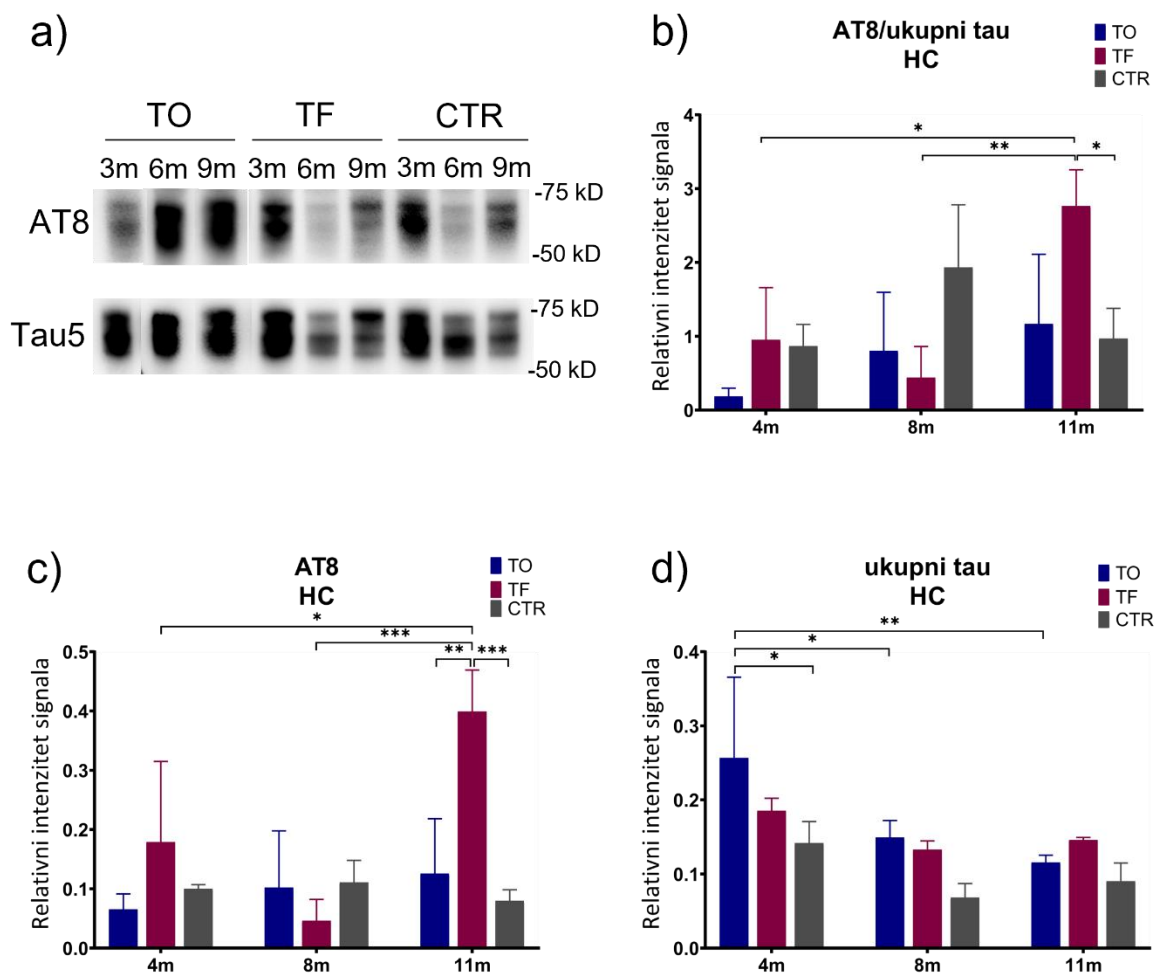
Izražaj proteina tau fosforiliranog na serinu 202 i treoninu 205 u hipokampusu štakora

Razina fosforiliranog proteina tau (AT8) u homogenatima hipokampusa mjerena je western blot metodom, a predložene slike membrana su reprezentativan prikaz detekcije fosforiliranog proteina tau i ukupnog proteina tau (**Slika 5.10.1.2a**).

Jedanaest mjeseci nakon primjene tau fibrila, dolazi do značajne promjene u omjeru fosforiliranog i ukupnog proteina tau u hipokampusu životinja u odnosu na omjer proteina tau izmjeren nakon četiri mjeseca ($p < 0,05$) i osam mjeseci ($p < 0,01$). Uočena je i značajna je promjena u omjeru fosforiliranog (AT8) i ukupnog proteina tau u odnosu na kontrolnu skupinu iste dobi ($p < 0,05$) (**Slika 5.10.1.1b**).

Jedanaest mjeseci nakon primjene tau fibrila, izmjerena je povećana ekspresija fosforiliranog proteina tau u hipokampusu životinja u odnosu na kontrolnu skupinu životinja iste dobi ($p < 0,001$) i na skupinu životinja koje su primile tau oligomere ($p < 0,01$). Također, dolazi do porasta ekspresije fosforiliranog proteina tau u hipokampusu životinja u odnosu na ekspresiju proteina izmjerenu nakon četiri mjeseca ($p < 0,05$) i ekspresiju proteina izmjerenu nakon osam mjeseci ($p < 0,001$) (**Slika 5.10.1.2c**).

Ekspresija ukupnog proteina tau bila je povećana četiri mjeseca nakon primjene tau oligomera u odnosu na kontrolnu skupinu životinja iste dobi ($p < 0,05$). Ekspresija ukupnog proteina tau je veća četiri mjeseca nakon primjene tau oligomera u odnosu na osam mjeseci ($p < 0,05$) i jedanaest mjeseci nakon primjene tau oligomera ($p < 0,01$) (**Slika 5.10.1.2d**).



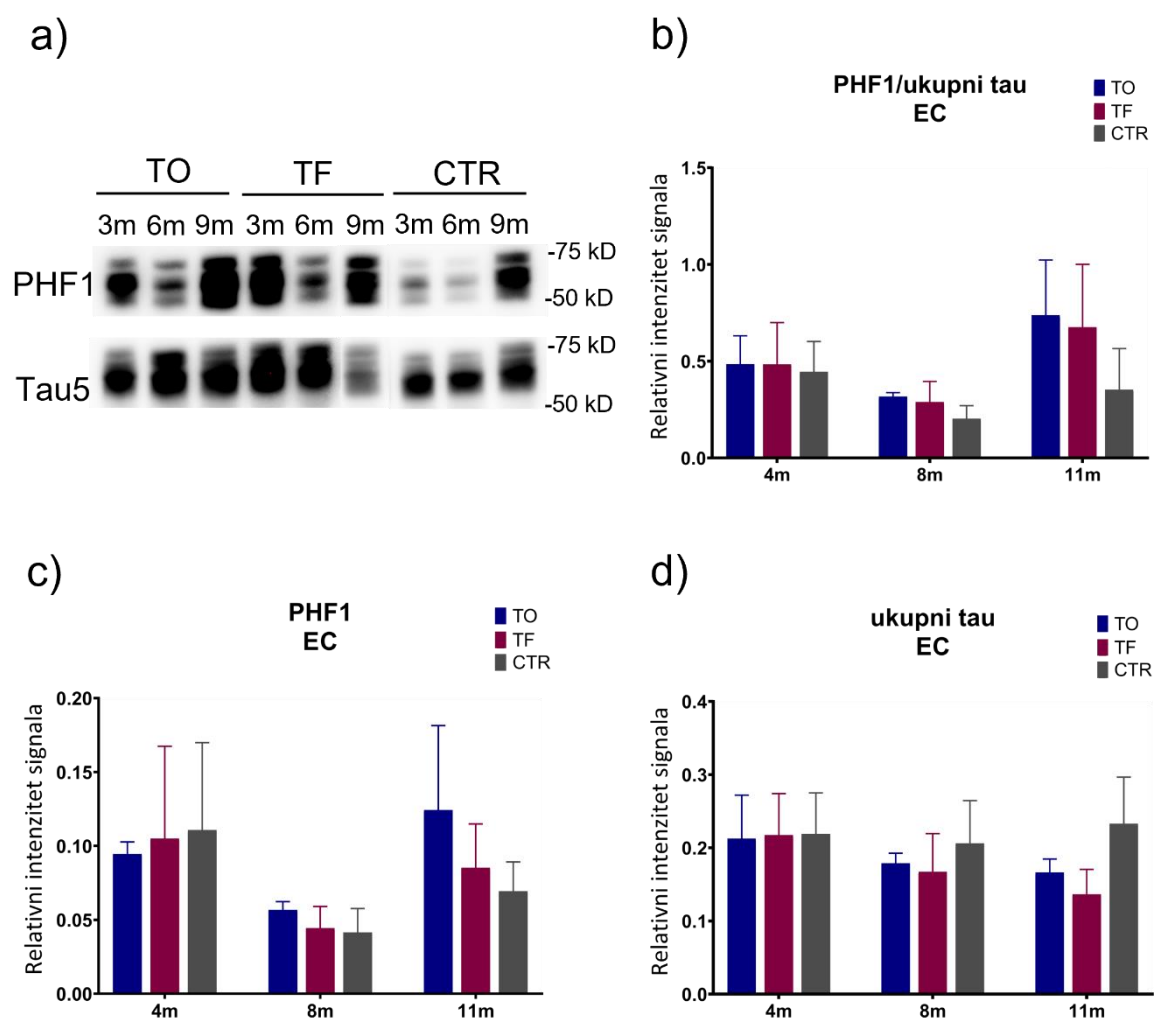
Slika 5.10.1.2. Izražaj proteina tau fosforiliranog na Ser202/Thr205 (AT8) u hipokampusu štakora nakon inokulacije tau oligomera, tau fibrila ili fiziološke otopine. (a) Reprezentativan prikaz detekcije fosforiliranog proteina tau (AT8) i ukupnog tau proteina (Tau5) western blot metodom. (b) Fosforilacija proteina tau izražena je kao omjer imunoreaktivnosti AT8 prema ukupnom tau. Grafovi prikazuju ekspresiju (c) proteina tau fosforiliranog na serinu 202 i treoninu 205 (AT8) i (d) ukupnog proteina tau. Svaki stupac predstavlja srednju vrijednost \pm SD relativnog intenziteta signala na western blotu normaliziranog prema ukupnom sadržaju proteina u uzorcima entorinalnog korteksa. TO, skupina životinja koja je primila tau oligomere; TF, skupina životinja koja je primila tau fibrile; CTR, skupina životinja koja je primila fiziološku otopinu; HC, hipokampus. * $p < 0,05$; ** $p < 0,01$; *** $p < 0,001$.

5.10.2. Izražaj proteina tau fosforiliranog na serinu 396 i serinu 404 (PHF1)

Izražaj proteina tau fosforiliranog na serinu 396 i serinu 404 u entorinalnom korteksu štakora

Razina proteina tau fosforiliranog na serinu 396 i serinu 404 mjerena je u homogenatima entorinalnog korteksa štakora western blot metodom, a predložene slike membrana su reprezentativan prikaz detekcije fosforiliranog proteina tau i ukupnog proteina tau (**Slika 5.10.2.1a**).

Nisu uočene statistički značajne promjene u omjeru fosforiliranog i ukupnog proteina tau (**Slika 5.10.2.1b**), kao i u izražaju proteina tau fosforiliranog na Ser396/Ser404 (**Slika 5.10.2.1c**) i ukupnog proteina tau (**Slika 5.10.2.1d**) u uzorcima homogenata entorinalnog korteksa.



Slika 5.10.2.1. Izražaj proteina tau fosforiliranog na Ser396/Ser404 u entorinalnom korteksu štakora nakon inokulacije tau oligomera, tau fibrila ili fiziološke otopine. (a)

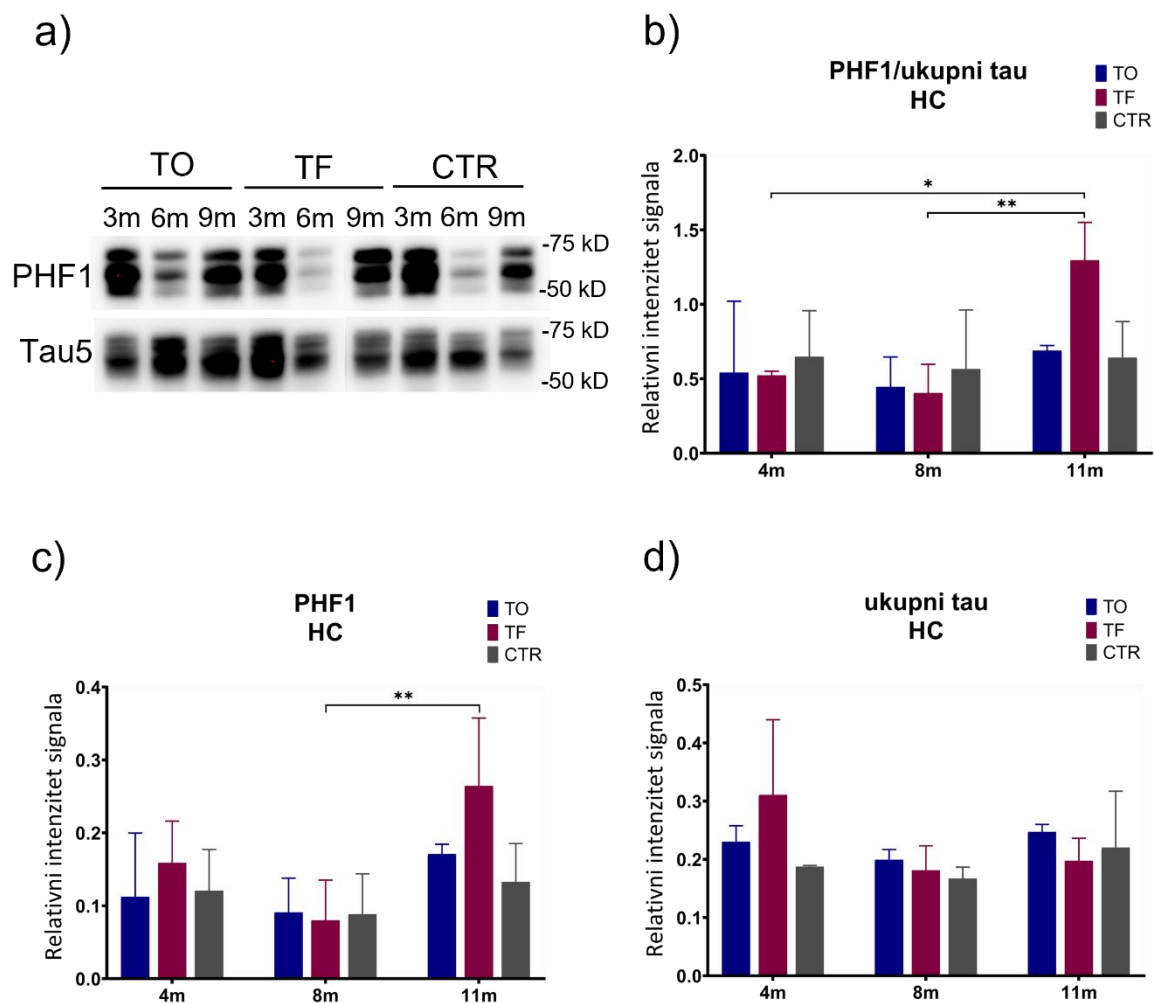
Reprezentativan prikaz detekcije fosforiliranog proteina tau (PHF1) i ukupnog proteina tau (Tau5) western blot metodom. **(b)** Fosforilacija proteina tau izražena je kao omjer imunoreaktivnosti PHF1 prema ukupnom tau. Grafovi prikazuju ekspresiju **(c)** proteina tau fosforiliranog na serinu 396 i serinu 404 (PHF1) i **(d)** ukupnog proteina tau. Svaki stupac predstavlja srednju vrijednost \pm SD relativnog intenziteta signala na western blotu normaliziranog prema ukupnom sadržaju proteina u uzorcima entorinalnog korteksa. TO, skupina životinja koja je primila tau oligomere; TF, skupina životinja koja je primila tau fibrile; CTR; skupina životinja koja je primila fiziološku otopinu; EC, entorinalni korteks.

Izražaj proteina tau fosforiliranog na serinu 396 i serinu 404 u hipokampusu štakora

Izražaj proteina tau fosforiliranog na serinu 396 i serinu 404 mjeren je u homogenatima hipokampusa štakora western blot metodom, a predočene slike membrana su reprezentativan prikaz detekcije fosforiliranog proteina tau i ukupnog proteina tau **(Slika 5.10.2.2a)**.

Jedanaest mjeseci nakon primjene tau fibrila, dolazi do značajne promjene u omjeru fosforiliranog i ukupnog proteina tau u hipokampusu životinja u odnosu na omjer proteina tau nakon četiri mjeseca ($p < 0,05$) i osam mjeseci ($p < 0,01$) **(Slika 5.10.2.2b)**.

Jedanaest mjeseci nakon primjene tau fibrila, dolazi do porasta ekspresije fosforiliranog proteina tau u hipokampusu životinja u odnosu na ekspresiju proteina izmjerenu nakon osam mjeseci ($p < 0,01$) **(Slika 5.10.2.2c)**, dok nisu uočene statistički značajne promjene u ekspresiji ukupnog proteina tau **(Slika 5.10.2.2d)**.



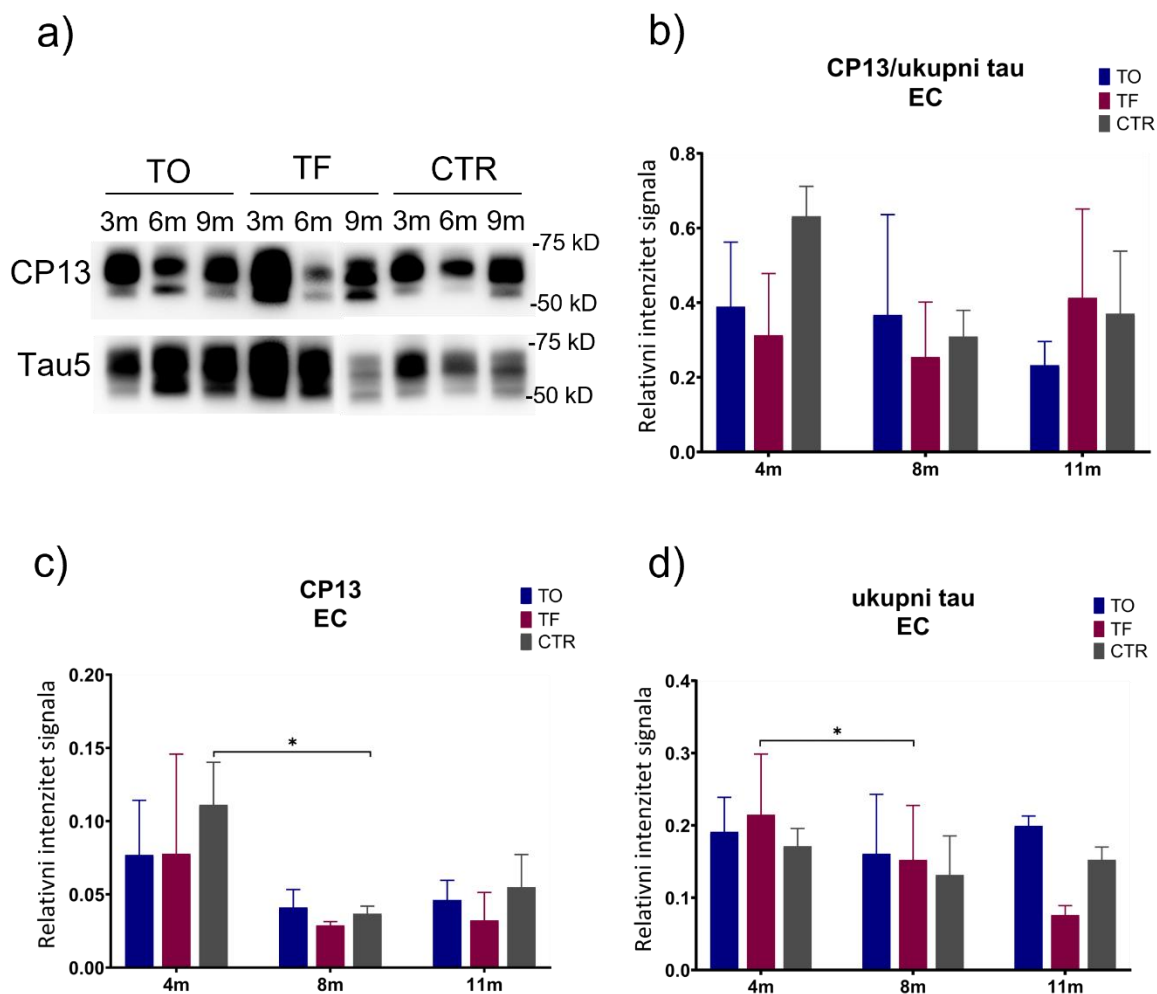
Slika 5.10.2.2. Izražaj proteina tau fosforiliranog na Ser396/Ser404 u hipokampusu štakora nakon inokulacije tau oligomera, tau fibrila ili fiziološke otopine. (a) Reprezentativan prikaz detekcije fosforiliranog proteina tau (PHF1) i ukupnog proteina tau (Tau5) western blot metodom. (b) Fosforilacija proteina tau izražena je kao omjer imunoreaktivnosti PHF1 prema ukupnom tau. Grafovi prikazuju ekspresiju (c) proteina tau fosforiliranog na serinu 396 i serinu 404 (PHF1) i (d) ukupnog proteina tau. Svaki stupac predstavlja srednju vrijednost \pm SD relativnog intenziteta signala na western blotu normaliziranog prema ukupnom sadržaju proteina u uzorcima entorinalnog korteksa. TO, skupina životinja koja je primila tau oligomere; TF, skupina životinja koja je primila tau fibrile; CTR; skupina životinja koja je primila fiziološku otopinu; HC, hipokampus. * $p < 0,05$; ** $p < 0,01$.

5.10.3. Izražaj proteina tau fosforiliranog na serinu 202 (CP13)

Izražaj proteina tau fosforiliranog na serinu 202 u entorinalnom korteksu štakora

Izražaj proteina tau fosforiliranog na serinu 202 (CP13) mjereno je u homogenatima entorinalnog korteksa štakora western blot metodom, a predočene slike membrana su reprezentativan prikaz detekcije fosforiliranog proteina tau (CP13) i ukupnog proteina tau (Tau5) (**Slika 5.10.3.1a**).

Nisu uočene statistički značajne promjene u omjeru fosforiliranog (CP13) i ukupnog proteina tau u uzorcima homogenata entorinalnog korteksa (**Slika 5.10.3.1b**). Osam mjeseci nakon primjene fiziološke otopine dolazi do pada u razini fosforiliranog proteina tau ($p < 0,05$) (**Slika 5.0.3.1c**), dok osam mjeseci nakon primjene tau fibrila dolazi do pada u razini ukupnog proteina tau ($p < 0,05$) (**Slika 5.10.3.1d**).

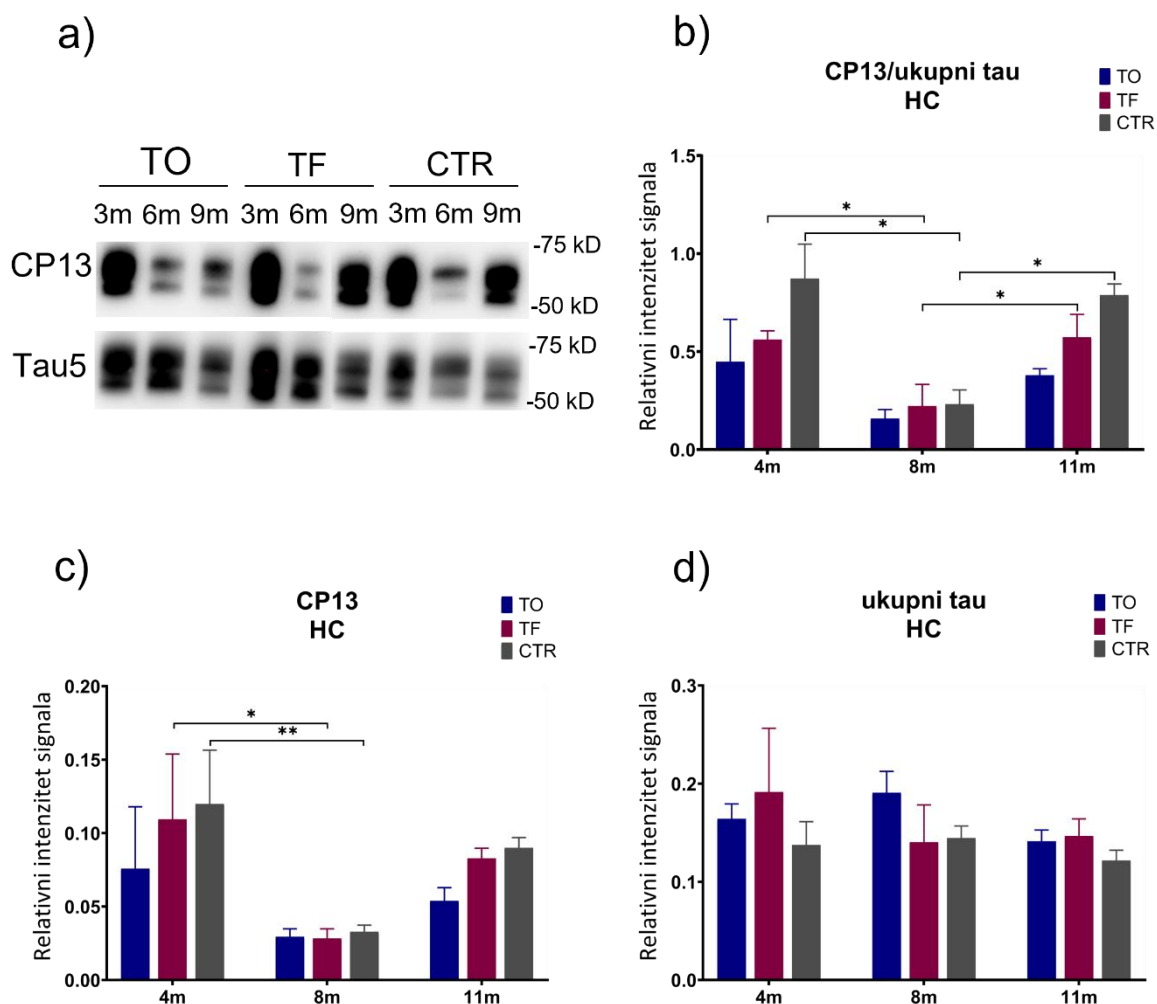


Slika 5.10.3.1. Izražaj proteina tau fosforiliranog na Ser202 u entorinalnom korteksu štakora nakon inokulacije tau oligomera, tau fibrila ili fiziološke otopine. (a) Reprezentativan prikaz detekcije fosforiliranog proteina tau (CP13) i ukupnog proteina tau (Tau5) western blot metodom. (b) Fosforilacija proteina tau izražena je kao omjer imunoreaktivnosti CP13 prema ukupnom tau. Grafovi prikazuju ekspresiju (c) proteina tau fosforiliranog na serinu 202 (CP13) i (d) ukupnog proteina tau. Svaki stupac predstavlja srednju vrijednost \pm SD relativnog intenziteta signala na western blotu normaliziranog prema ukupnom sadržaju proteina u uzorcima entorinalnog korteksa. TO, skupina životinja koja je primila tau oligomere; TF, skupina životinja koja je primila tau fibrile; CTR; skupina životinja koja je primila fiziološku otopinu; EC, entorinalni korteks. * $p < 0,05$.

Izražaj proteina tau fosforiliranog na serinu 202 u hipokampusu štakora

Izražaj proteina tau fosforiliranog na serinu 202 (CP13) mjereno je u homogenatima hipokampusu štakora western blot metodom, a predočene slike membrana su reprezentativan prikaz detekcije fosforiliranog proteina tau (CP13) i ukupnog proteina tau (Tau5) (**Slika 5.10.3.2a**).

Osam mjeseci nakon primjene tau fibrila, dolazi do pada u omjeru fosforiliranog i ukupnog proteina tau u hipokampusu životinja u odnosu na omjer tau proteina nakon četiri mjeseca ($p < 0,05$). Jedanaest mjeseci nakon primjene tau fibrila, dolazi do porasta omjera fosforiliranog i ukupnog proteina tau u hipokampusu životinja u odnosu na ekspresiju proteina izmjerenu nakon osam mjeseci ($p < 0,05$) (**Slika 5.10.3.2b**). Osam mjeseci nakon primjene tau fibrila dolazi do pada razine proteina tau fosforiliranog na Ser202 ($p < 0,05$). Također, osam mjeseci nakon primjene fiziološke otopine dolazi do pada u razini fosforiliranog proteina tau ($p < 0,01$) (**Slika 5.10.3.2c**). Nisu uočene statistički značajne promjene u ekspresiji ukupnog proteina tau (**Slika 5.10.3.2d**).



Slika 5.10.3.2. Izražaj proteina tau fosforiliranog na Ser202 u hipokampusu štakora nakon inokulacije tau oligomera, tau fibrila ili fiziološke otopine. (a) Reprezentativan prikaz detekcije fosforiliranog proteina tau (CP13) i ukupnog proteina tau (Tau5) western blot metodom. **(b)** Fosforilacija proteina tau izražena je kao omjer imunoreaktivnosti CP13 prema

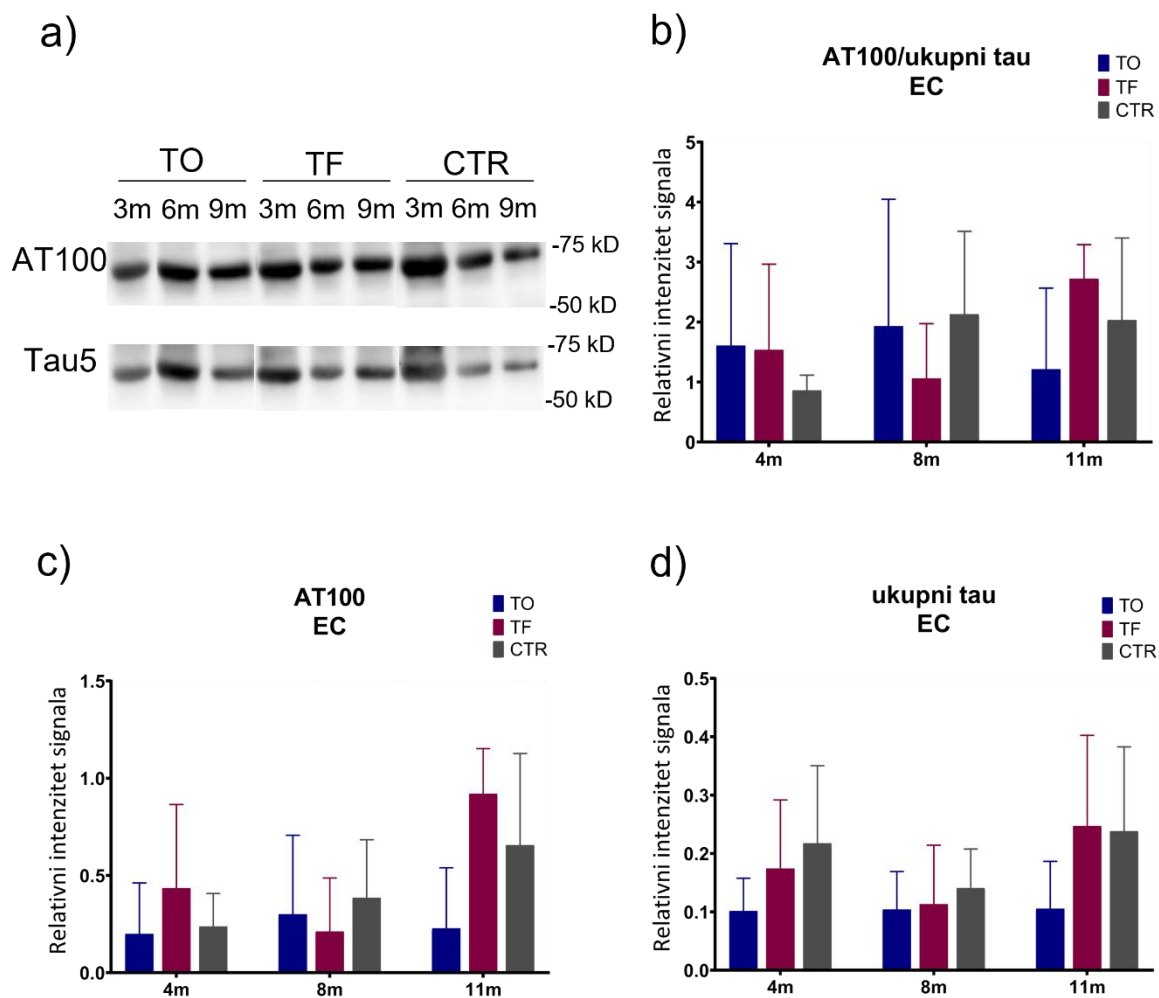
ukupnom tau. Grafovi prikazuju ekspresiju (**c**) proteina tau fosforiliranog na serinu 202 (CP13) i (**d**) ukupnog proteina tau. Svaki stupac predstavlja srednju vrijednost \pm SD relativnog intenziteta signala na western blotu normaliziranog prema ukupnom sadržaju proteina u uzorcima entorinalnog korteksa. TO, skupina životinja koja je primila tau oligomere; TF, skupina životinja koja je primila tau fibrile; CTR; skupina životinja koja je primila fiziološku otopinu; HC, hipokampus. * $p < 0,05$; ** $p < 0,01$.

5.10.4. Izražaj proteina tau fosforiliranog na treoninu 212 i serinu 214 (AT100)

Izražaj proteina tau fosforiliranog na serinu treoninu 212 i serinu 214 u entorinalnom korteksu štakora

Izražaj proteina tau fosforiliranog na *treoninu 212 i serinu 214* (AT100) mjereno je u homogenatima entorinalnog korteksa štakora western blot metodom, a predložene slike membrana su reprezentativan prikaz detekcije fosforiliranog proteina tau (AT100) i ukupnog proteina tau (Tau5) (**Slika 5.10.4.1a**).

Nisu uočene statistički značajne promjene u omjeru proteina tau fosforiliranog na Thr212/Ser214 i ukupnog proteina tau (**Slika 5.10.4.1b**), kao i u izražaju fosforiliranog proteina tau (**Slika 5.10.4.1c**) i ukupnog proteina tau (**Slika 5.10.4.1d**) u uzorcima homogenata entorinalnog korteksa.



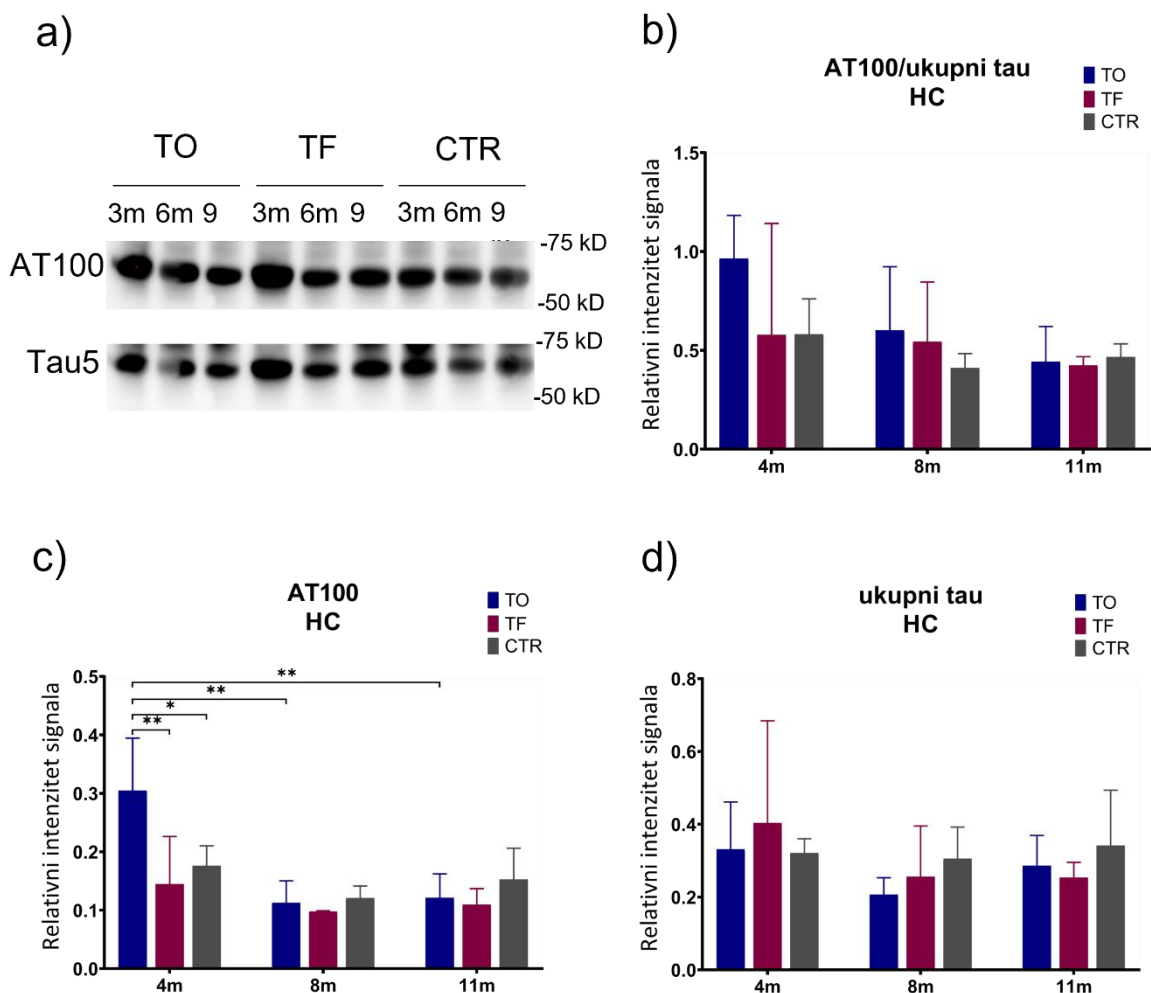
Slika 5.10.4.1. Izražaj proteina tau fosforiliranog na Thr212/Ser214 u entorinalnom korteksu štakora nakon inokulacije tau oligomera, tau fibrila ili fiziološke otopine. (a) Reprezentativan prikaz detekcije fosforiliranog proteina tau (AT100) i ukupnog proteina tau (Tau5) western blot metodom. (b) Fosforilacija proteina tau izražena je kao omjer imunoreaktivnosti AT100 prema ukupnom tau. Grafovi prikazuju ekspresiju (c) proteina tau fosforiliranog na treoninu 212 i serinu 214 (AT100) i (d) ukupnog tau proteina. Svaki stupac predstavlja srednju vrijednost \pm SD relativnog intenziteta signala na western blotu normaliziranog prema ukupnom sadržaju proteina u uzorcima entorinalnog korteksa. TO, skupina životinja koja je primila tau oligomere; TF, skupina životinja koja je primila tau fibrile; CTR; skupina životinja koja je primila fiziološku otopinu; EC, entorinalni korteks.

Izražaj proteina tau fosforiliranog na serinu treoninu 212 i serinu 214 u hipokampusu štakora

Izražaj proteina tau fosforiliranog na treoninu 212 i serinu 214 (AT100) mjereno je u homogenatima hipokampusu štakora western blot metodom, a predočene slike

membrana su reprezentativan prikaz detekcije fosforiliranog proteina tau (AT100) i ukupnog proteina tau (Tau5) (**Slika 5.10.4.2a**).

Nisu uočene statistički značajne promjene u omjeru fosforiliranog i ukupnog proteina tau (**Slika 5.10.4.2b**), kao i u izražaju ukupnog proteina tau (**Slika 5.10.4.2d**) u uzorcima homogenata hipokampusa. Povećana je ekspresija fosforiliranog proteina tau četiri mjeseca nakon primjene tau oligomera u odnosu na kontrolnu skupinu ($p < 0,05$) i na skupinu koja je primila tau fibrile ($p < 0,01$). Smanjena je razina ekspresije fosforiliranog proteina tau osam mjeseci ($p < 0,001$) i jedanaest mjeseci ($p < 0,01$) nakon primjene tau oligomera u odnosu na ekspresiju proteina izmjerenu nakon četiri mjeseca (**Slika 5.10.4.2c**).



Slika 5.10.4.2. Izražaj proteina tau fosforiliranog na Thr212/Ser214 u hipokampusu štakora nakon inokulacije tau oligomera, tau fibrila ili fiziološke otopine. (a) Reprezentativan prikaz detekcije fosforiliranog proteina tau (AT100) i ukupnog proteina tau (Tau5) western blot metodom. **(b)** Fosforilacija proteina tau izražena je kao omjer

imunoreaktivnosti AT100 prema ukupnom tau. Grafovi prikazuju ekspresiju (**c**) proteina tau fosforiliranog na treoninu 212 i serinu 214 (AT100) i (**d**) ukupnog tau proteina. Svaki stupac predstavlja srednju vrijednost \pm SD relativnog intenziteta signala na western blotu normaliziranog prema ukupnom sadržaju proteina u uzorcima entorinalnog korteksa. TO, skupina životinja koja je primila tau oligomere; TF, skupina životinja koja je primila tau fibrile; CTR; skupina životinja koja je primila fiziološku otopinu; HC, hipokampus. * $p < 0,05$; ** $p < 0,01$; *** $p < 0,001$.

5.11. Učinak inokulacije tau oligomera i tau fibrila na fosforilaciju proteina tau mjereno ELISA metodom

ELISA metodom izmjerena je razina proteina tau fosforiliranog na serinu 396 i serinu 404 (PHF1) u entorinalnom korteksu i hipokampusu Wistar štakora četiri, osam i jedanaest mjeseci nakon inokulacije tau oligomera, tau fibrila ili fiziološke otopine. Razina ukupnog proteina tau izmjerena iz uzoraka likvora.

5.11.1. Razina proteina tau fosforiliranog na serinu 396 i serinu 404 u entorinalnom korteksu i hipokampusu štakora

U entorinalnom korteksu izmjerene su statistički značajne razlike u razini fosforiliranog proteina tau u prvoj testiranoj vremenskoj točki, u skupini životinja koja je primila tau oligomere u odnosu na skupinu koja je primila tau fibrile ($p < 0,0001$) i kontrolnu skupinu ($p < 0,0001$). Također, u toj skupini uočena je veća razina fosforiliranog proteina tau u odnosu na osam ($p < 0,01$) i jedanaest mjeseci ($p < 0,05$) nakon primjene tau oligomera. Četiri mjeseca nakon primjene tau fibrila uočen je porast fosforiliranog proteina tau u odnosu na kontrolnu skupinu ($p < 0,0001$). Dolazi do porasta fosforiliranog proteina tau u kasnijim vremenskim točkama, osam mjeseci (TF 4m vs. TF 8m, $p < 0,0001$) i jedanaest mjeseci nakon primjene tau fibrila (TF 4m vs. TF 11m, $p < 0,0001$; TF 8m vs. TF 11m, $p < 0,0001$). Jedanaest mjeseci nakon primjene tau oligomera dolazi do porasta fosforiliranog proteina tau u odnosu na kontrolnu skupinu ($p < 0,001$) i skupinu koja je primila tau fibrile ($p < 0,001$). Jedanaest mjeseci nakon primjene tau fibrila dolazi do porasta fosforiliranog proteina tau u odnosu na kontrolnu skupinu ($p < 0,0001$) (**Tablica 5.11.1.1; Slika 5.11.1.1a**).

U hipokampusu, četiri mjeseca nakon tretmana, izmjerene su statistički značajne razlike u razini fosforiliranog proteina tau u skupini životinja koja je primila tau fibrile u odnosu na skupinu koja je primila tau oligomere ($p < 0,001$) i kontrolnu skupinu ($p < 0,0001$). Osam mjeseci nakon primjene tau fibrila uočen je porast fosforiliranog proteina tau u odnosu na skupinu koja je primila tau oligomere ($p < 0,0001$). Osam mjeseci nakon tretmana, te jedanaest mjeseci nakon tretmana, skupina koja je primila tau oligomere ima manje fosforiliranog proteina tau u odnosu na kontrolnu skupinu (TO 8m vs. CTR 8m, $p < 0,0001$; TO 11m vs. CTR 11m, $p < 0,0001$) (**Tablica 5.11.1.2; Slika 5.11.1.1b**).

Tablica 5.11.1.1. Razina fosforiliranog proteina tau (pSer396/Ser404) iz uzoraka entorinalnog korteksa štakora

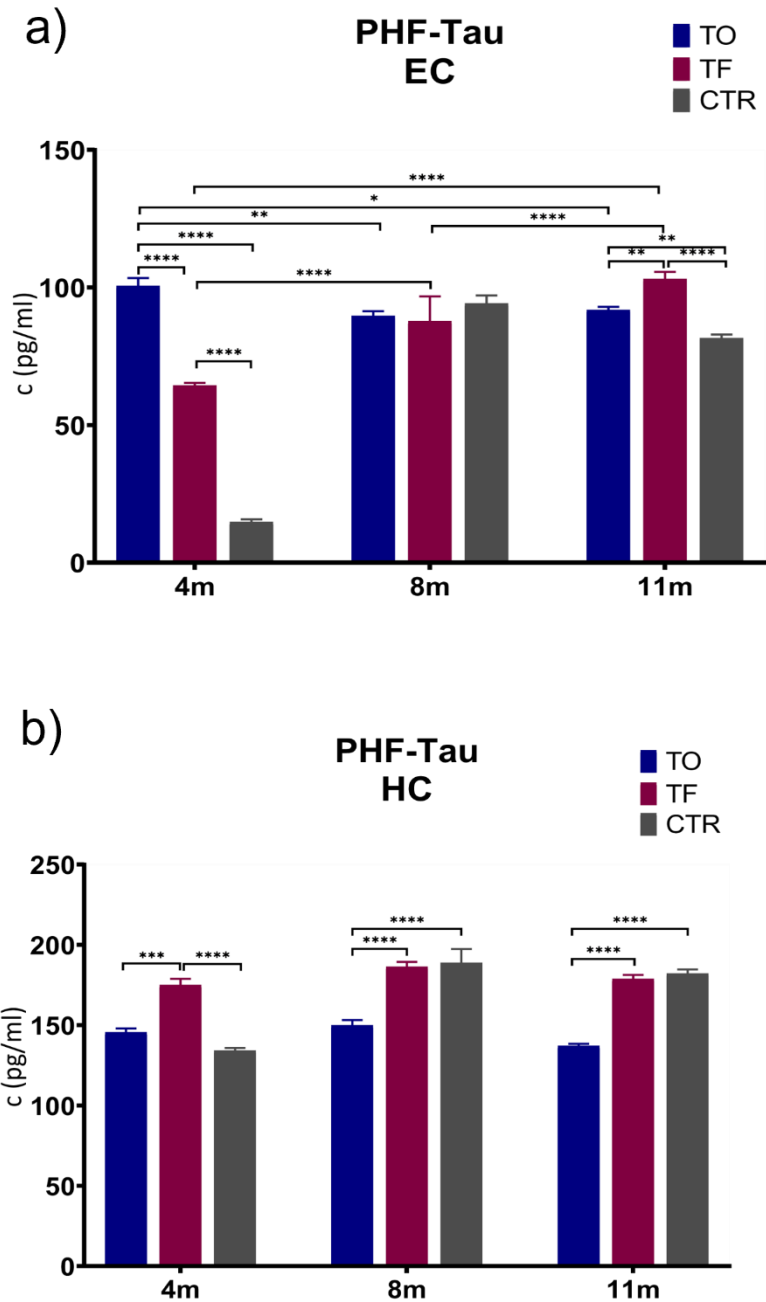
Entorinalni korteks	TO	TF	CTR
4m	100,61 ± 2,80	64,40 ± 0,93	14,83 ± 0,89
8m	89,66 ± 1,71	87,81 ± 8,95	94,25 ± 2,83
11m	91,90 ± 1,08	103,10 ± 2,58	81,62 ± 1,29

Podaci su izraženi kao srednja vrijednost ± SD. TO, skupina životinja koja je primila tau oligomere; TF, skupina životinja koja je primila tau fibrile; CTR; skupina životinja koja je primila fiziološku otopinu. Podaci su obrađeni two-way ANOVA testom uz Tukey post-hoc test.

Tablica 5.11.1.2. Razina fosforiliranog proteina tau (pSer396/Ser404) iz uzoraka hipokampusa štakora

Hipokampus	TO	TF	CTR
4m	145,67 ± 4,60	175,01 ± 7,60	134,33 ± 3,00
8m	149,98 ± 6,44	186,47 ± 5,83	188,89 ± 16,92
11m	137,23 ± 2,26	178,87 ± 4,90	182,24 ± 5,00

Podaci su izraženi kao srednja vrijednost ± SD. TO, skupina životinja koja je primila tau oligomere; TF, skupina životinja koja je primila tau fibrile; CTR; skupina životinja koja je primila fiziološku otopinu. Podaci su obrađeni two-way ANOVA testom uz Tukey post-hoc test.



Slika 5.11.1.1. Učinak inokulacije tau oligomera i tau fibrila na razinu proteina tau fosforiliranog na Ser396/Ser404. ELISA metodom izmjerena je razina proteina tau fosforiliranog na serinu 396 i serinu 404 (PHF1) u (a) entorinalnom korteksu i (b) hipokampusu štakora četiri, osam i jedanaest mjeseci nakon inokulacije tau oligomera, tau fibrila ili fiziološke otopine. Podaci su analizirani two-way ANOVA testom uz Tukey post-hoc test, svaki stupac predstavlja srednju vrijednost \pm SD. TO, skupina životinja koja je primila tau oligomere; TF, skupina životinja koja je primila tau fibrile; CTR; skupina životinja koja je primila fiziološku otopinu; EC, entorinalni korteks; HC, hipokampus. * $p < 0,05$; ** $p < 0,01$; *** $p < 0,001$; **** $p < 0,0001$.

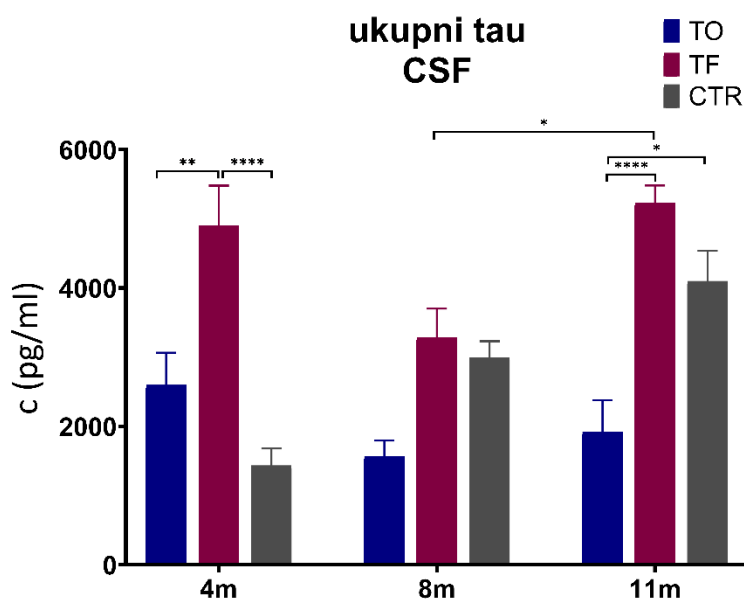
5.11.2. Razina ukupnog proteina tau u likvoru štakora

U likvoru, koncentracija ukupnog proteina tau viša je četiri mjeseca nakon primjene tau fibrila u odnosu na skupinu koja je primila tau oligomere ($p < 0,01$) i kontrolnu skupinu životinja ($p < 0,0001$). Između osmog i jedanaestog mjeseca dolazi do porasta ukupnog proteina tau u skupini koja je primila tau fibrile ($p < 0,05$). Jedanaest mjeseci nakon primjene tau fibrila veća je razina ukupnog tau u odnosu na skupinu koja je primila tau oligomere ($p < 0,0001$) (**Tablica 5.11.2.1; Slika 5.11.2.1**).

Tablica 5.11.2.1. Razina ukupnog tau iz uzoraka likvora štakora

Likvor	TO	TF	CTR
4m	2596,39 ± 935,01	4901,00 ± 1002,74	1434,08 ± 498,90
8m	1563,63 ± 466,78	3288,48 ± 829,58	2992,27 ± 477,87
11m	1924,44 ± 788,97	5233,07 ± 501,44	4098,82 ± 882,41

Podaci su izraženi kao srednja vrijednost ± SD. TO, skupina životinja koja je primila tau oligomere; TF, skupina životinja koja je primila tau fibrile; CTR; skupina životinja koja je primila fiziološku otopinu. Podaci su obrađeni two-way ANOVA testom uz Tukey post-hoc test

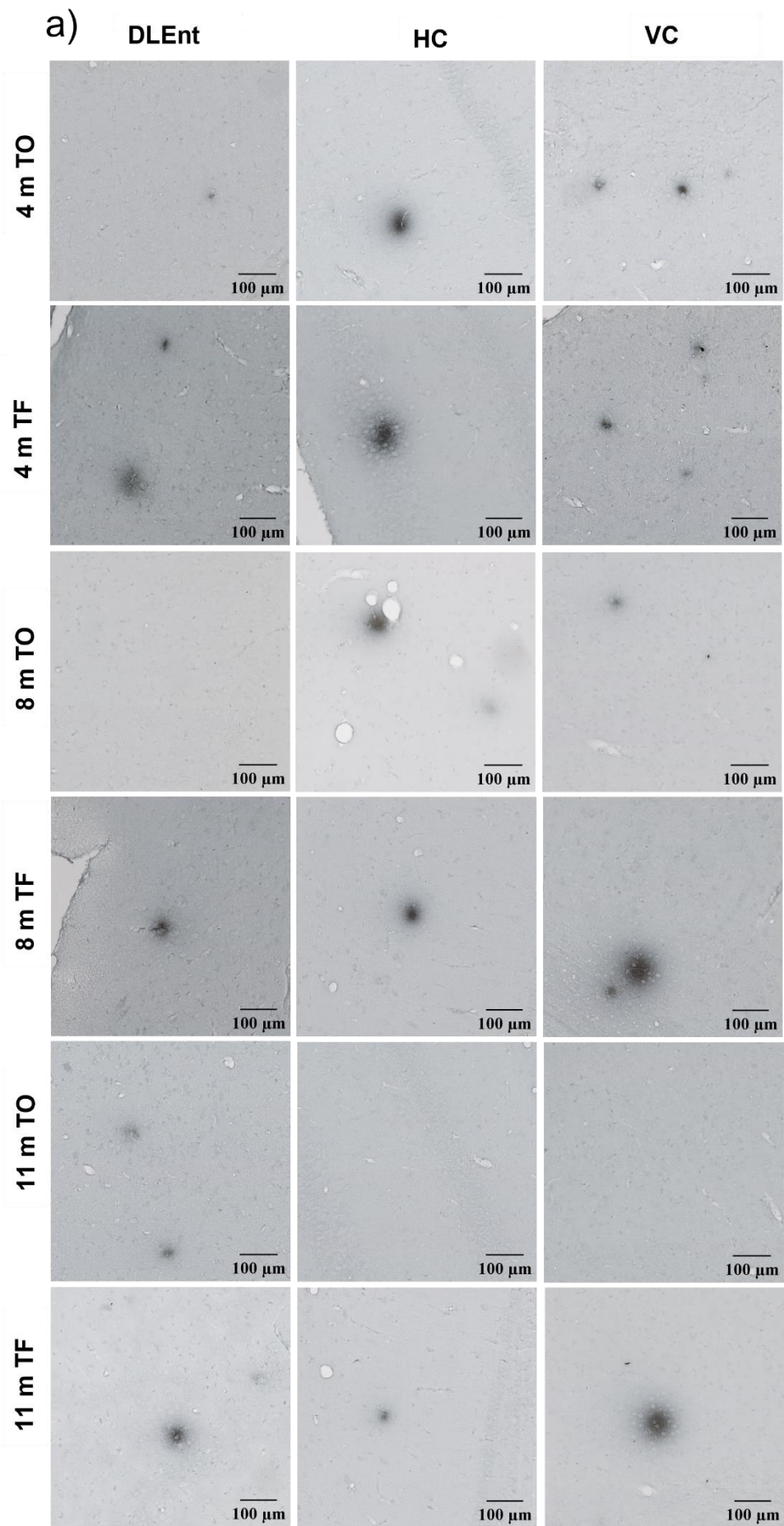


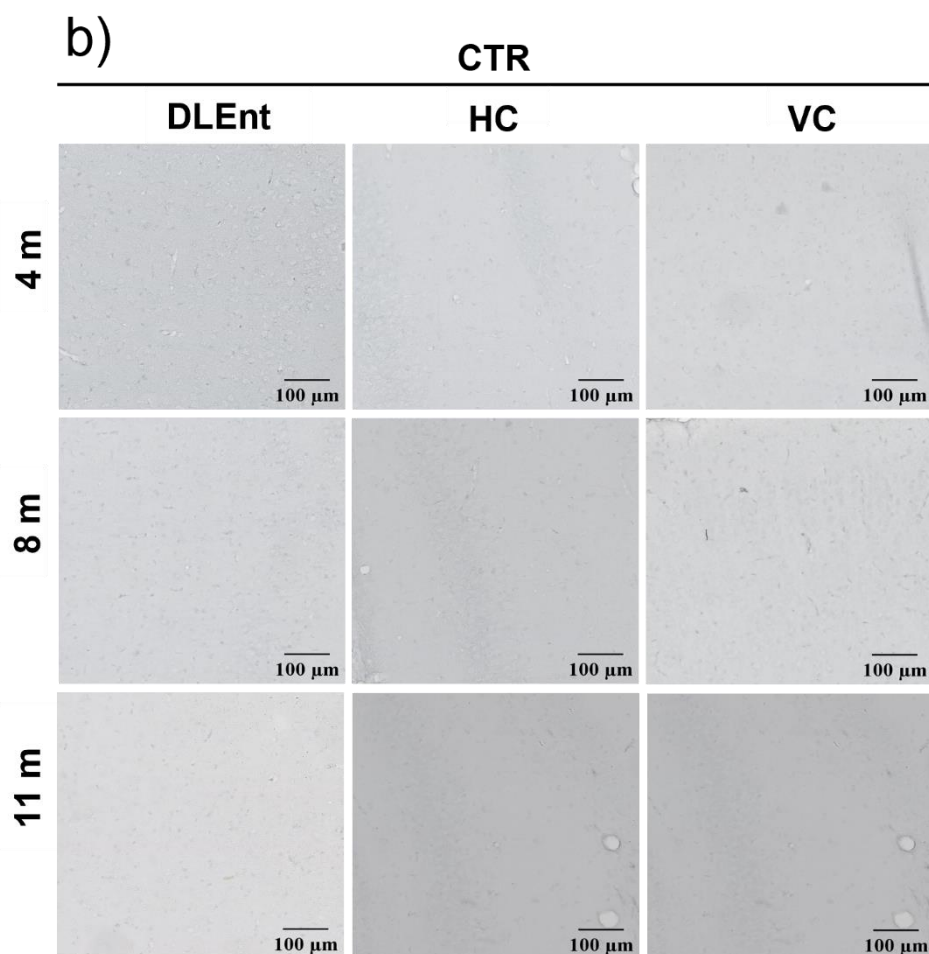
Slika 5.11.2.1. Učinak inokulacije tau oligomera i tau fibrila na razinu ukupnog proteina tau u likvoru štakora. ELISA metodom izmjerena je razina ukupnog proteina tau u likvoru štakora četiri, osam i jedanaest mjeseci nakon inokulacije tau oligomera, tau fibrila ili fiziološke otopine. Podaci su analizirani two-way ANOVA testom uz Tukey post-hoc test, svaki stupac predstavlja srednju vrijednost ± SD. TO, skupina životinja koja je primila tau oligomere; TF, skupina životinja koja je primila tau fibrile; CTR; skupina životinja koja je primila fiziološku otopinu; CSF, likvor. * $p < 0,05$; ** $p < 0,01$, **** $p < 0,0001$.

5.12. Praćenje učinka primjene tau oligomera i tau fibrila na stvaranje amiloid β

Imunohistokemijskom metodom bojanja analizirano je nakupljanje amiloida β u mozgu Wistar štakora četiri, osam i jedanaest mjeseci nakon inokulacije tau oligomera i tau fibrila. Korišteno je 4G8 protutijelo na amiloid β koje se veže na aminokiselinske ostatke 17-24, odnosno na epitop 18-22 unutar amiloid β peptida.

Analizirane su razine -5,64 mm od bregme, -6,84 mm od bregme i 8,04 mm od bregme. Reprezentativan slikovni prikaz amiloidnih plakova u dorzolateralnom entorinalnom korteksu, hipokampusu i vidnom korteksu prikazan je na slici **5.12.1**. Rezultati su prikazani grafički kao postotak opterećenja amiloid beta plakovima unutar određenog ROI područja.





Slika 5.12.1. Izražaj biljega 4G8 u dorzolateralnom entorinalnom korteksu, hipokampusu i vidnom korteksu štakora. Reprezentativan prikaz četiri, osam i jedanaest mjeseci nakon inokulacije (a) tau oligomera i tau fibrila te (b) fiziološke otopine DLEnt, dorzolateralni entorinalni korteks; HC, hipokampus; VC, vidni korteks ; TO, skupina životinja koja je primila tau oligomere; TF, skupina životinja koja je primila tau fibrile; CTR; kontrolna skupina životinja koja je primila fiziološku otopinu. Mjerilo = 100 μ m.

5.12.1. Prikaz opterećenja plakovima na razini -5,64 mm bregme

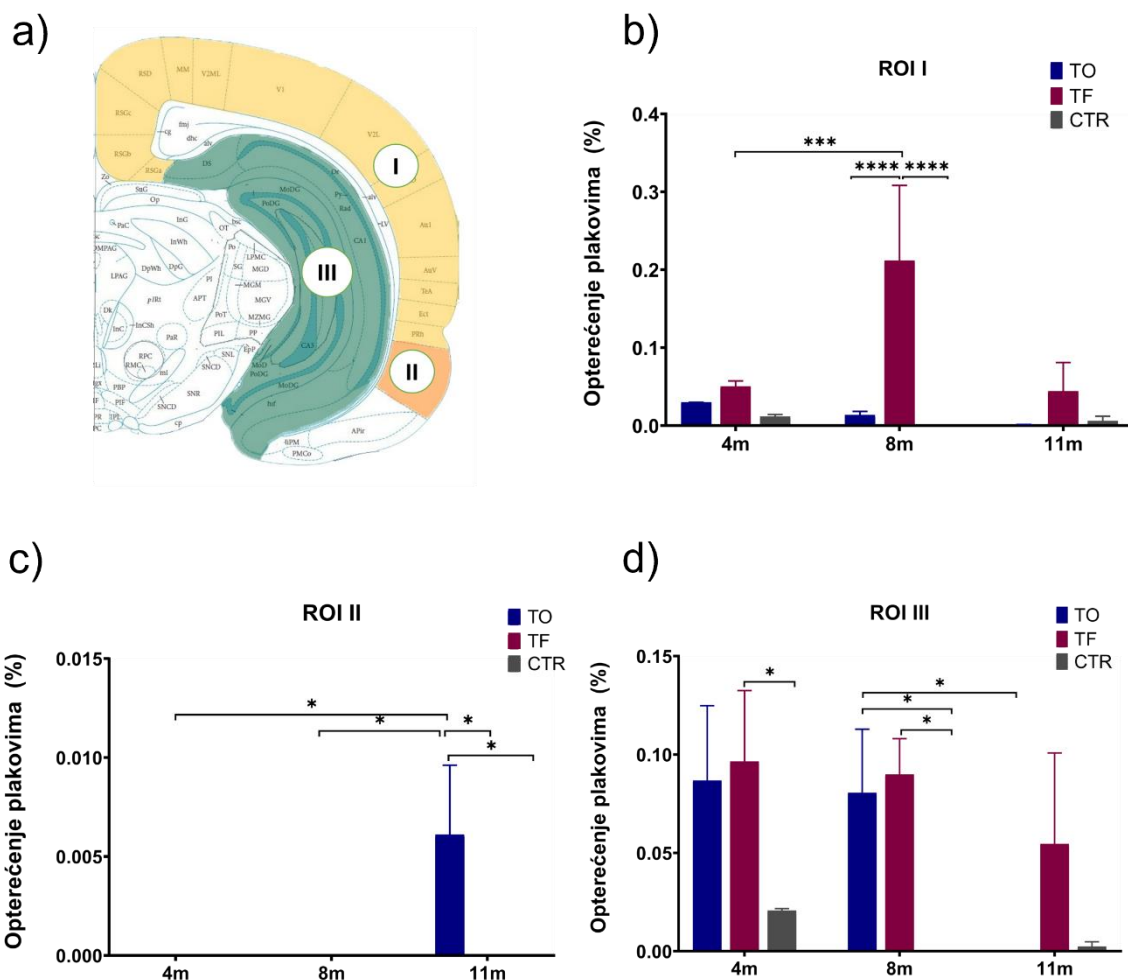
Unutar razine -5,64 mm od bregme analizirana su ROI područja definirana kao ROI I: retrosplenijalno, vidno i slušno područje, asocijacijsko područje sljepoočnog režnja, entorinalni i peririnalni korteks; ROI II: dorzolateralni entorinalni korteks; ROI III: ventralni i dorzalni subikulum, nazubljena vijuga, CA1 i CA3 polje (**Slika 5.12.1.1a**).

U ROI I nije uočena statistički značajna razlika u opterećenju plakovima četiri mjeseca nakon primjene tau oligomera ili fibrila. Uočeno je povećanje površine zaokupljene

plakovima osam mjeseci nakon primjene tau fibrila (TF 8m vs. TF 4m, $p = 0,0001$). Također, znatna je razlika u opterećenju plakovima osam mjeseci nakon primjene tau fibrila u odnosu na skupinu koja je primila tau oligomere i kontrolnu skupinu ($p < 0,0001$) (**Slika 5.12.1.1b**).

U ROI II dolazi do stvaranja plakova samo jedanaest mjeseci nakon primjene tau oligomera (TO 4m vs. TO 11m, $p < 0,05$; TO 8m vs. TO 11m, $p < 0,05$; TO 11m vs. TF 11m, $p < 0,05$; TO 11m vs. CTR 11m, $p < 0,05$) (**Slika 5.12.1.1c**).

U ROI III uočeno je stvaranje amiloidnih plakova četiri mjeseca nakon primjene tau fibrila (TF 4m vs. CTR 4m, $p < 0,05$). Osam mjeseci nakon tretmana, skupina životinja koja je primila tau oligomere ($p < 0,05$) i skupina životinja koja je primila tau fibrile ($p = p < 0,05$) pokazuje više amiloidnih plakova u odnosu na kontrolnu skupinu životinja iste dobi. Veće je opterećenje plakovima osam u odnosu na jedanaest mjeseci nakon primjene tau oligomera ($p < 0,05$). Jedanaest mjeseci nakon tretmana nema statističke značajne razlike u ROI III (**Slika 5.12.1.1d**).



Slika 5.12.1.1. Prikaz postotka površine zaokupljene amiloidom β na razini -5,64 mm od bregme. (a) Ilustrativan prikaz analiziranih regija na razini -5,64 mm od bregme. Grafički prikaz analize opterećenja plakovima unutar ROI I (b), ROI II (c) i ROI III (d) mjereno četiri, osam mjeseci i jedanaest mjeseci nakon primjene tau oligomera, tau fibrila ili fiziološke otopine. Podatci su analizirani two-way ANOVA testom s Tukey post-hoc testom i izraženi kao srednja vrijednost \pm SD. TO, skupina životinja koja je primila tau oligomere; TF, skupina životinja koja je primila tau fibrile; CTR; kontrolna skupina životinja koja je primila fiziološku otopinu. * $p < 0,05$; *** $p < 0,001$; **** $p < 0,0001$.

5.12.2. Prikaz opterećenja plakovima na razini -6,84 mm bregme

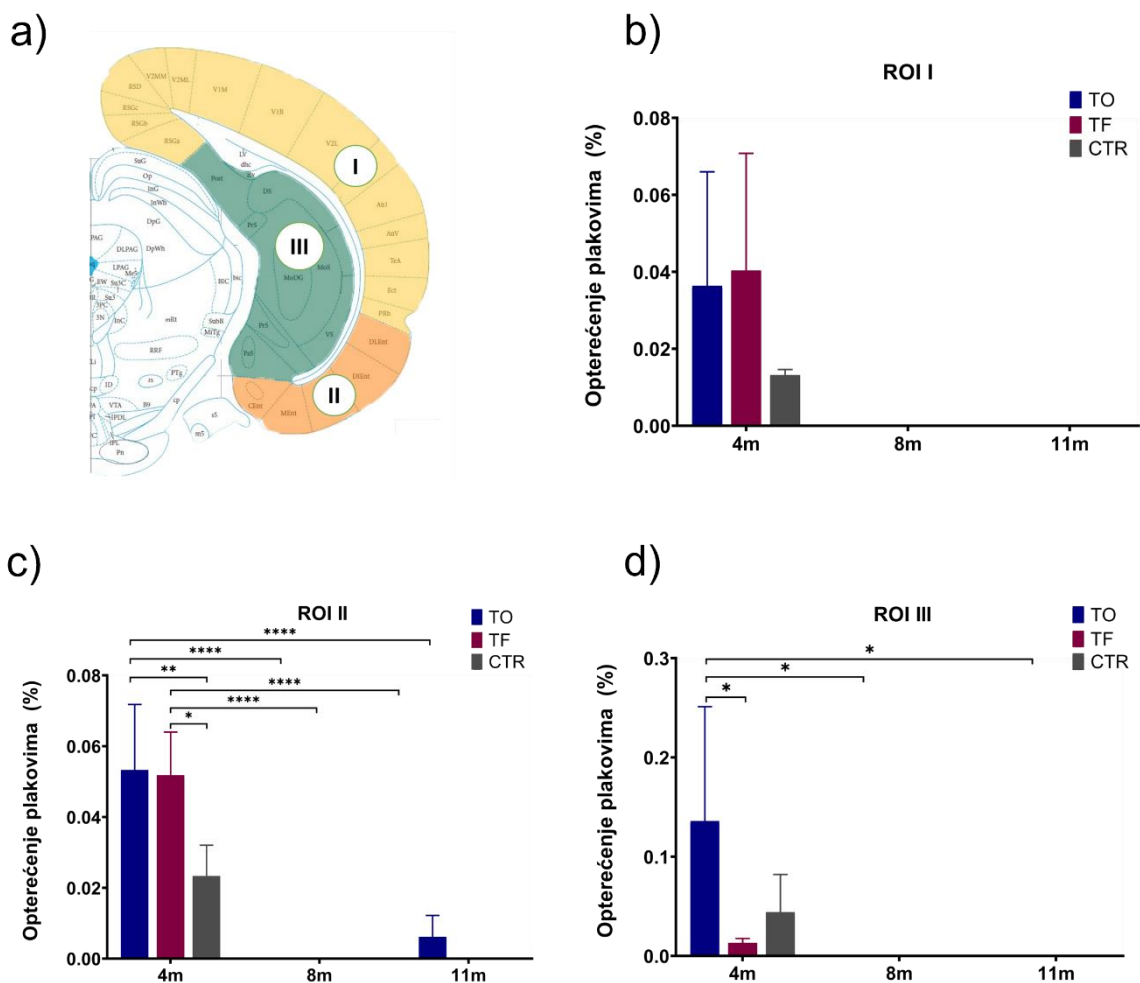
Unutar razine -6,84 mm od bregme analizirana su područja ROI I: retrosplenijalno, vidno i slušno područje, asocijacijsko područje sljepoočnog režnja, ektorinalni i peririnalni korteks; ROI II: dorzolateralni, dorzalni intermedijalni, ventralni intermedijalni, medijalni i kaudomedijalni entorinalni korteks; ROI III: ventralni i dorzalni

subikulum, parasubikulum, postsubikulum, presubikulum, CA1 polje i nazubljena vijuga (**Slika 5.12.2.1a**).

U ROI I, četiri mjeseca nakon primjene tau oligomera i tau fibrila nema statistički značajne razlike u uočenim amiloidnim plakovima između skupina. Osam i jedanaest mjeseci nakon tretmana nisu uočeni plakovi (**Slika 5.12.2.1b**).

U ROI II, četiri mjeseci nakon tretmana, skupina koja je primila tau oligomere ($p < 0,05$) i skupina koja je primila tau fibrile ($p < 0,05$) ima više amiloidnih plakova u odnosu na kontrolnu skupinu životinja. Kroz analizirani vremenski period uočeno je povećanje stvaranja amiloidnih plakova nakon tretmana tau oligomerima (TO 4m vs. TO 8m, $p < 0,0001$; TO 8m vs. TO 11m, $p < 0,0001$). Također, isti trend je uočeni nakon primjene tau fibrila (TF 4m vs. TF 8m, $p < 0,0001$; TF 8m vs. TF 11m, $p < 0,0001$) (**Slika 5.12.2.1c**).

U ROI III postoji razlika u opterećenju plakovima četiri mjeseca nakon primjene tau oligomera u odnosu na skupinu koja je primila tau fibrile ($p < 0,05$). Nakon primjene tau oligomera plakovi su prisutni samo u prvoj testiranoj vremenskoj skupini (TO 4m vs. TO 8m, $p < 0,05$; TO 8m vs. TO 11m, $p < 0,05$) (**Slika 5.12.2.1d**).



Slika 5.12.2.1. Prikaz postotka površine zaokupljene amiloidom β na razini -6,84 mm od bregme. (a) Ilustrativan prikaz analiziranih regija na razini -6,84 mm od bregme. Grafički prikaz analize opterećenja plakovima unutar ROI I (b), ROI II (c) i ROI III (d) mjereno četiri, osam i jedanaest mjeseci nakon primjene tau oligomera, tau fibrila ili fiziološke otopine. Podatci su analizirani two-way ANOVA testom s Tukey post-hoc testom i izraženi kao srednja vrijednost \pm SD. TO, skupina životinja koja je primila tau oligomere; TF, skupina životinja koja je primila tau fibrile; CTR; kontrolna skupina životinja koja je primila fiziološku otopinu. * $p < 0,05$; ** $p < 0,01$; **** $p < 0,0001$.

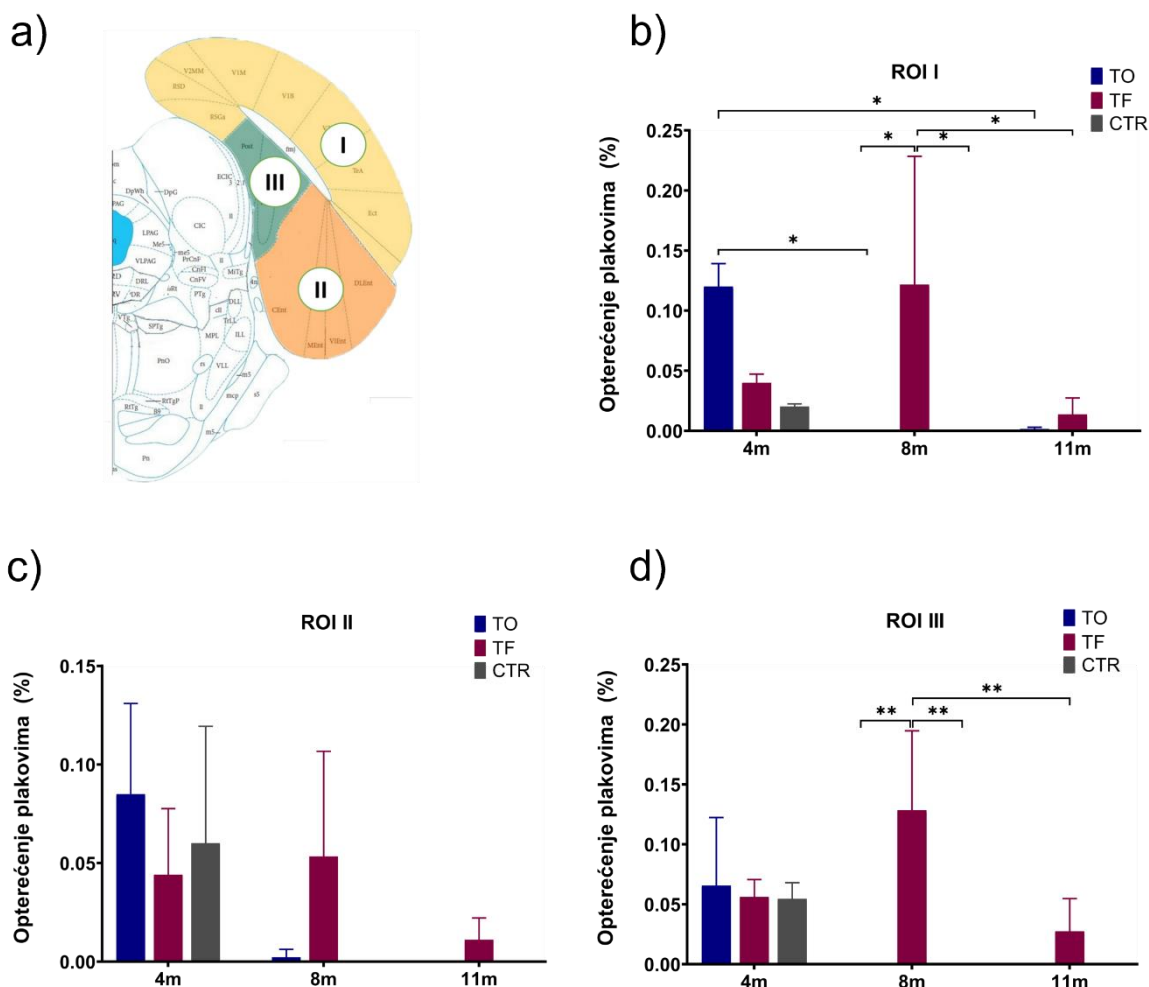
5.12.3. Prikaz opterećenja plakovima na razini -8,04 mm od bregme

Unutar razine -8,04 mm od bregme analizirana su područja ROI I: retrosplenijalno i vidno područje, asocijacijsko područje sljepoočnog režnja, ektorinalni i peririnalni korteks; ROI II: dorzolateralni, ventralni intermedijalni, medijalni i kaudomedijalni entorinalni korteks; ROI III: parasubikulum, postsubikulum (**Slika 5.12.3.1a**).

U ROI I, četiri mjeseci nakon primjene tau oligomera, uočeno je više amiloidnih plakova u odnosu na skupinu testiranu osam mjeseci ($p < 0,05$) i jedanaest mjeseci nakon primjene tau oligomera ($p < 0,05$). Skupina životinja koja je primila tau fibrile imala je više amiloidnih plakova osam mjeseci nakon tretmana u odnosu na skupinu koja je primila tau oligomere ($p < 0,05$) i kontrolnu skupinu životinja ($p < 0,05$). Također, uočeno je veće opterećenje plakovima u skupini testiranoj osam mjeseci nakon primjene tau fibrila u odnosu na kasnije testiranu skupinu ($p < 0,05$) (**Slika 5.12.3.1b**).

U ROI II nema statističke značajne razlike četiri, osam i jedanaest mjeseci nakon primjene tau oligomera i tau fibrila (**Slika 5.12.3.1c**).

U ROI III postoji razlika u opterećenju plakovima osam mjeseci nakon tretmana. Skupina životinja koja je primila tau fibrile imala je više amiloidnih plakova u odnosu na skupinu koja je primila tau oligomere ($p < 0,01$) i na kontrolnu skupinu ($p < 0,01$). Također je uočeno veće opterećenje plakovima u skupini testiranoj osam mjeseci nakon primjene tau fibrila u odnosu na kasnije testiranu skupinu ($p < 0,01$) (**Slika 5.12.3.1d**).



Slika 5.12.3.1. Prikaz postotka površine zaokupljene amiloidom β na razini -8,04 mm od bregme. (a) Ilustrativan prikaz analiziranih regija na razini -8,04 mm od bregme. Grafički prikaz analize opterećenja plakovima unutar ROI I (b), ROI II (c) i ROI III (d) mjereno četiri, osam i jedanaest mjeseci nakon primjene tau oligomera, tau fibrila ili fiziološke otopine. Podatci su analizirani two-way ANOVA testom s Tukey post-hoc testom i izraženi kao srednja vrijednost \pm SD. TO, skupina životinja koja je primila tau oligomere; TF, skupina životinja koja je primila tau fibrile; CTR; kontrolna skupina životinja koja je primila fiziološku otopinu. * $p < 0,05$; ** $p < 0,01$.

5.12.4. Učinak inokulacije tau oligomera i tau fibrila na stvaranje amiloida β_{1-42} mjereno ELISA metodom

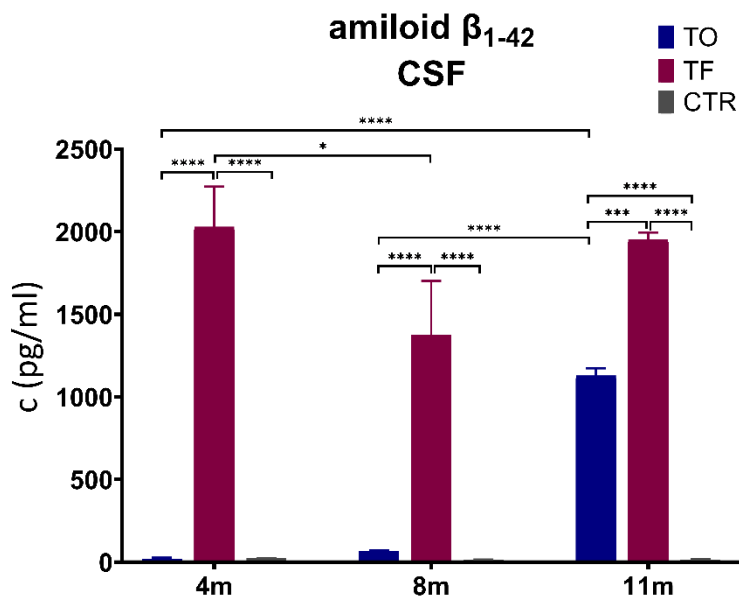
U cerebrospinalnom likvoru, četiri mjeseca nakon tretmana, izmjerene su statistički značajne razlike u razini amiloid β_{1-42} u skupini životinja koja je primila tau fibrile u odnosu na skupinu koja je primila tau oligomere ($p < 0,0001$) i kontrolnu skupinu ($p <$

0,0001). Između četvrtog i jedanaestog mjeseca dolazi do porasta razine amiloid β_{1-42} u skupini koja je primila tau oligomere (TO 4m vs. TO 11m, $p < 0,0001$; TO 8m vs. TO 11m, $p < 0,0001$). Osam mjeseci nakon primjene tau fibrila uočen je porast amiloid β_{1-42} u odnosu na skupinu koja je primila tau oligomere ($p < 0,001$) i kontrolnu skupinu ($p < 0,0001$). Jedanaest mjeseci nakon primjene tau fibrila veća je razina amiloid β_{1-42} u odnosu na skupinu koja je primila tau oligomere ($p < 0,001$) i kontrolnu skupinu ($p < 0,0001$). Jedanaest mjeseci nakon primjene tau oligomera uočen je porast amiloid β_{1-42} u odnosu na kontrolnu skupinu ($p < 0,001$) (**Slika 5.12.4.1, Tablica 5.12.4.1**).

Tablica 5.12.4.1. Razina amiloid β_{1-42} iz uzoraka likvora štakora

amiloid β_{1-42}	TO	TF	CTR
4m	20,95 \pm 11,97	2029,20 \pm 487,60	2029,20 \pm 3,54
8m	66,87 \pm 9,79	1373,82 \pm 569,16	1373,82 \pm 5,77
11m	1129,14 \pm 88,25	1950,85 \pm 87,05	1950,85 \pm 6,32

Podaci su izraženi kao srednja vrijednost \pm SD. TO, skupina životinja koja je primila tau oligomere; TF, skupina životinja koja je primila tau fibrile; CTR; skupina životinja koja je primila fiziološku otopinu. Podaci su obrađeni two-way ANOVA testom uz Tukey post-hoc test.



Slika 5.12.4.1. Učinak inokulacije tau oligomera i tau fibrila na razinu amiloid β_{1-42} u likvoru štakora. Podaci su analizirani two-way ANOVA testom uz Tukey post-hoc test, svaki stupac predstavlja srednju vrijednost \pm SD. TO, skupina životinja koja je primila tau oligomere; TF, skupina životinja koja je primila tau fibrile; CTR; skupina životinja koja je primila fiziološku otopinu; CSF, likvor. * $p < 0,05$; *** $p < 0,001$; **** $p < 0,0001$.

6. RASPRAVA

U opisanoj disertaciji istraživana je utjecaj inokulacije tau oligomera i tau fibrila u medijalni entorinalni korteks Wistar štakora na agregaciju i transsinaptičko širenje proteina tau. Također, istraživana je utjecaj inokuliranog proteina tau na promjene u učenju, pamćenju i ponašanju životinja.

Rezultati istraživanja pokazuju usporedivu progresiju neurofibrilarnih promjena u divljem tipu štakora s induciranom tauopatijom i promjenama uočeni tijekom progresije AD.

Zanimljivo je da je tri dana nakon inokulacije tau oligomera u medijalni entorinalni korteks uočeno širenje inokuliranog proteina tau (HT7) duž projekcija entorinalnog korteksa u druga kortikalna područja, posebno u primarnu motoričku i primarnu somatosenzoričku moždanu koru. Kod HT7 imunoreaktivnosti neurona crvene jezgre zbog pozitivnosti primarne motoričke i somatosenzoričke moždane kore, postoji i mogućnost da su u neurone nucleus ruber tau oligomeri proširili transsinaptičkim prijenosom preko kortikorubralnog trakta čiji aksoni započinju od ishodišnih neurona u primarnoj motoričkoj i somatosenzoričkoj moždanoj kori (153).

Budući da se u neuronima primarne motoričke i primarne somatosenzoričke moždane kore nije mogla dokazati prisutnost tau proteina pomoću HT7 protutijela, sintetski tau fibrili prisutni u neuronima retikularne jezgre mosta mogli su tu stići jedino retrogradnim aksonskim transportom.

Tri dana nakon inokulacije tau oligomera i tau fibrila, oko mjesta inokulacije nije uočeno stvaranje hiperfosforiliranog proteina tau (AT8). Budući da tau fibrili, tau oligomeri i normalni endogeni proteini tau nisu fosforilirani na serinu 202 i treoninu 205, prisutnost AT8 imunoreaktivnosti potvrđuje da je sva uočena tau patologija bila specifično uzrokovana regrutiranjem endogenog tau nakon inokulacije tau oligomera i tau fibrila, nakon čega je uslijedilo širenje.

Rezultati ovog istraživanja pokazali su da inokulacija tau oligomera i tau fibrila uzrokuje progresiju neurofibrilarnih promjena iz entorinalnog korteksa u hipokampalnu formaciju što je u skladu s prethodnim istraživanjima koja ukazuju na visoku vulnerabilnost perforantnog puta (130,303,304). Budući da je poremećaj perforantnog puta jedan od temeljnih patofizioloških događaja u tijeku AD (305,306), rezultati istraživanja potvrđuju da je širenje patologije ovim neuralnim putem prilično specifično i ukazuje na sličnost s razvojem AD.

Također je u rezultatima pokazano da tau fibrili potiču rapidno širenje AT8 patologije, s rano uočenim promjenama u hipokampalnoj formaciji. Analiza hipokampusu pokazala je da stvaranje patologije i njeno širenje ovisi o vremenu, slično kao i kod ljudskog mozga opisano prema Braak i Braak-u (307). Uočeno je stvaranje AT8 patologije u hipokampusu četiri mjeseca od inokulacije tau fibrila, te njeno širenje na kontralateralnu hipokampalnu formaciju. Rezultat je u skladu s literaturnim podacima prema kojima stanice III. sloja entorinalnog korteksa šalju projekcije prema kontralateralnoj hipokampalnoj formaciji (117). AT8 patologija također je uočena kontralateralno u GD što je u skladu s prethodnim studijama koja opisuju da je najveća komponenta projekcije entorinalnog korteksa usmjerena prema GD (130,147–150).

Pokazano je da tau fibrili u odnosu na tau oligomere uzrokuju pojačano širenje AT8 patologije na ipsilateralni i kontralateralni korteks. Ipsilateralno antero-posteriorno širenje endogenih tau agregata u korteksu sugerira uključenost asocijacijskih projekcijskih neurona (308). Kontralateralno širenje preko središnje linije sugerira uključenost komisurnih projekcijskih neurona, uglavnom kalozalnih projekcijskih neurona koji šalju aksone preko korpus kalozuma do zrcalnih lokacija na kontralateralnoj hemisferi (309). Pojačano širenje u korteksu na ipsilateralnoj i kontralateralnoj strani nakon inokulacije PHF iz mozga AD u 5xFAD miševa opisano je u studiji Vergara i suradnika (309). Ovi rezultati pokazuju da širenje tau patologije ovisi o povezanosti područja mozga, a ne o blizini mjestu inokulacije.

Iako pojedina istraživanja nisu potvrdila mogućnost širenja tau fibrila između neurona (219,310), u ovom istraživanju pokazano je da tau fibrili djeluju kao klica za širenje tau promjena u područjima mozga anatomski povezanim s entorinalnim korteksom, što je u skladu s prijašnjim *in vivo* istraživanjem koje sugerira da tau fibrili mogu djelovati kao klica za širenje neurofibrilarnih promjena između neurona (Peeraer i sur., 2015). Slične rezultate opisala je i studija grupe Iba i suradnika na transgeničnom mišjem modelu AD, prema kojoj je inokulacija sintetičkih tau fibrila potakla širenje endogenog proteina tau i širenje tau patologije u druge povezane regije (203). Također, ovi rezultati su u skladu s prijašnjim *in vitro* istraživanjima koja pokazuju da sintetički tau fibrili regrutiraju i potiču pretvorbu endogenog proteina tau u fibrilarne agregate (182,236,311).

Zanimljivo, u hipokampusu i entorinalnom korteksu s vremenom je slabila AT8 patologija, međutim usporedno je uočeno stvaranje inkluzija pozitivnih na bojenje po Gallyasu, slično kao i kod razvoja NFT u AD (69,312).

Za stupnjevanje tau patologije korištena je studija Braak i suradnika prema kojoj se stupnjevi ocjenjuju na temelju kombinacije nalaza hiperfosforiliranog proteina tau (AT8) i Gallyas pozitivnih inkluzija: 1) rani NFT (samo AT8), 2) početak NFT (AT8 i slabe Gallyas pozitivne inkluzije), 3) NFT (AT8 i Gallyas pozitivne inkluzije), 4) rani izvanstanični snopići (slabi AT8 i Gallyas pozitivne inkluzije), 5) izvanstanični snopići (slabe Gallyas pozitivne inkluzije) (312).

Rezultati istraživanja pokazali su da je većina inkluzija u hipokampalnoj regiji i medijalnom entorinalnom korteksu, četiri mjeseca nakon inokulacije tau fibrila odgovarala 2. stupnju tau patologije, a nakon osam i jedanaest mjeseci 4. stupnju. Za razliku od tau fibrila, nakon inokulacije tau oligomera u CA1 i CA3 polju hipokampusa nije uočena tau patologija sve do osmog mjeseca kada je odgovarala 4. stupnju. Slično ovim rezultatima, studija Clavaguera i suradnika pokazala je da inokulacija ekstrakta mozga iz miševa s povećanom ekspresijom mutiranog proteina tau (P301S) u netransgeničnog miša dovodi do stvaranja Gallyas Braak inkluzija nakon šest i dvanaest mjeseci (237). Također, bojanjem Tioflavinom S uočeni su zreli neurofibrilarni snopići u CA1 polju hipokampusa i medijalnom entorinalnom korteksu čija količina se povećala starenjem životinja, što je rezultat sličan onom u studiji Iba i suradnika (203).

Uspoređujući životinje inokulirane tau oligomerima s životinjama inokuliranim tau fibrilima, primijećeno je da se razvoj i napredovanje stadija širenja patologije događa daleko brže kod životinja inokuliranih tau fibrilima. Životinje inokulirane tau fibrilima već nakon četiri mjeseca pokazuju širenje AT8 patologije koja odgovara stadiju VI, dok su životinje inokulirane tau oligomerima u ovoj dobi u stadiju I/II, nakon osam mjeseci dostižu patologiju koja odgovara stadiju III, te stadiju IV nakon 11 mjeseci. Sumarno, širenje AT8 patologije u sve regije mozga događa se četiri mjeseca nakon inokulacije tau fibrila (stupanj VI), uočene promjene koje nastaju u hipokampusu i entorinalnom korteksu su 2. stupnja patologije prema Braak i suradnicima, odnosno odgovaraju početku NFT sa slabim Gallyas inkluzijama. Nakon primjene tau oligomera, širenje je sporije, potrebno je jedanaest mjeseci za zahvaćanje svih područja mozga, a promjene

koje nastaju u hipokampusu i entorinalnom korteksu uočene su tek nakon osmog mjeseca i odgovaraju 4. stupnju patologije prema Braak i suradnicima. Prema dobivenim rezultatima bolji model za praćenje širenja hiperfosforiliranog proteina tau AT8 je inokulacija tau fibrila jer do širenja dolazi unutar četiri mjeseca te su uočene promjene 2.stupnja patologije. Rezultati istraživanja Guo i suradnika na divljem tipu miševa pokazalo je da intracerebralna inokulacija velike količine tau fibrila pročišćenih iz AD mozga, ali ne i sintetskih tau fibrila, dovodi do stvaranja tau patologije u anatomski povezanim područjima mozga (313). U daljnjem istraživanju, injiciranje do 8 µg proteina tau izazvalo je tau patologiju, kao i njeno širenje (256). Ovi rezultati upućuju na to da su za indukciju i širenje tau patologije u divljem tipu miša potrebne veće razine injiciranog proteina tau (314).

Western blot metodom pokazano je da inokulacija tau oligomera nije utjecala na omjer proteina tau fosforiliranog na serinu 202 i treoninu 205 (AT8) i ukupnog proteina tau (Tau5) u homogenatima hipokampusu i entorinalnog korteksa Wistar štakora, dok je ekspresija proteina tau AT8 promatrana imunohistokemijski bila povećana u obje regije.

Inokulacija tau fibrila utjecala je na omjer fosforiliranog i ukupnog proteina tau AT8 u hipokampusu nakon jedanaest mjeseci, dok promjene u entorinalnom korteksu nisu uočene. Iako western blot metodom nisu uočene statističke promjene u omjeru fosforiliranog proteina tau i ukupnog proteina tau u entorinalnom korteksu, imunohistokemijski je uočena AT8 patologija u obje regije u svim vremenskim točkama. Također je uočeno da je inokulacija tau fibrila utjecala na omjer proteina tau fosforiliranog na serinu 396 i serinu 404 (PHF1) i ukupnog proteina tau u hipokampusu nakon jedanaest mjeseci, dok promjene u entorinalnom korteksu nisu uočene. Budući da jedanaest mjeseci nakon inokulacije tau fibrila patologija odgovara stadiju VI, možemo zaključiti da je fosforilacija proteina tau na tim epitopima kasni događaj, što je u skladu s literaturnim podacima u kojima je pokazano da je fosforilacija proteina tau na epitopu serina 396 kasni događaj pronađen samo u Braak stadiju V i VI (315). Zanimljivo je da je analiza u istoj vremenskoj točki pokazala povišen omjer fosforiliranog i ukupnog proteina tau AT8. Istraživanje Šimić i suradnika pokazalo je povišenu razinu fosforilacije epitopa Ser396 i Ser202/Thr205 u MC1 osoba, predlažući postojanje paralelne fosforilacije ovih epitopa (71). U istraživanju Neddens i suradnika pokazano je da je kvantifikacija proteina tau AT8 statistički povišena u Braak stadiju

V/VI, što je u skladu s dobivenim rezultatima ovog istraživanja (316). Istraživanje rađeno na transgeničnim miševima koji ekspimiraju ljudski protein tau u medijalnom entorinalnom korteksu, pokazalo je da je povećanje ekspresije proteina tau fosforiliranog na Ser396/Thr4014 i Ser202 mjereno western blot metodom uočeno u dobi tek od 18 mjeseci, što može objasniti zašto nisu uočene statistički značajne promjene u fosforilaciji proteina na epitopima Ser202 (CP13) u entorinalnom korteksu i hipokampusu, te Ser396/Thr4014 (PHF1) u entorinalnom korteksu (197). Pojedina istraživanja pokazala su da kasni obrazac fosforilacije proteina tau nastaje na epitopima Ser199/Ser202/Thr205 i Ser396/404 (70), dok su druga istraživanja pokazala da je fosforilacija proteina tau na epitopima Ser396/404 (103) i Ser199/Ser202/Thr205 (104) jedan od najranijih događaja u patologiji AD.

Stereotaksijska inokulacija tau fibrila i tau oligomera izazvala je pojavu konformacijski promijenjenog proteina tau (MC1). Zanimljivo da je nakon inokulacije tau oligomera, MC1 epitop uočen u hipokampusu i entorinalnom korteksu prije fosforilacije proteina tau na epitopu AT8, što je u skladu s literaturnim podacima koji pokazuju da tau oligomeri dovode do stvaranja povišene razine agregiranog oblika proteina tau (317), (318), te da konformacijska promjena proteina tau prethodi stvaranju parnih helikalnih filamenata (319) i jedna je od ranijih patoloških promjena proteina tau u AD.

Druga glavna neuropatološka značajka koja upućuje na patologiju sličnu onoj u AD je prisutnost amiloidnih plakova. Nakupljanje amiloida β u hipokampalnoj formaciji mozga Wistar štakora uočeno je bojanjem Tioflavinom S i 4G8 amiloidnim protutijelom četiri i osam mjeseci nakon inokulacije tau fibrila, te Tioflavinom S nakon jedanaest mjeseci. Uz uočene promjene pronađene su neurofibrilarne promjene koje odgovaraju 2. i 4. stupnju patologije prema Braak-u i suradnicima. U entorinalnom korteksu nakupljanje amiloida β uočeno je Tioflavinom S i 4G8 amiloidnim protutijelom četiri mjeseci nakon inokulacije tau fibrila, te Tioflavinom S osam i jedanaest mjeseci nakon inokulacije. Uz uočene promjene pronađene su neurofibrilarne promjene koje odgovaraju 2. i 4. stupnju patologije.

Nakon primjene tau oligomera, u hipokampalnoj formaciji uočeni su amiloidni plakovi Tioflavinom S i 4G8 protutijelom nakon osam mjeseci, te Tioflavinom S nakon

jedanaest mjeseci. U entorinalnom korteksu nakupljanje amiloida β uočeno je Tioflavinom S nakon osam mjeseci, te Tioflavinom S i 4G8 protutijelom nakon jedanaest mjeseci. Paralelno su uočene neurofibrilarne promjene u hipokampalnoj formaciji i entorinalnom korteksu koje odgovaraju 4. stupnju patologije. Podudarnost razvoja plakova i Tioflavinom S detektiranih NFT promjena u dobi od osam i jedanaest mjeseci, sugerira da amiloid beta može utjecati na stvaranje argirofilnih i Tioflavinom S detektiranih NFT. Zanimljivo je da su amiloidni plakovi detektirani u hipokampalnoj formaciji i entorinalnom korteksu (Tioflavinom S i 4G8 protutijelom) četiri mjeseca nakon primjene tau oligomera, dok neurofibrilarne promjene AT8 protutijelom nisu uočene. Hipoteza amiloidne kaskade pretpostavlja da s vremenom povišene razine amiloida β_{1-42} uzrokuju upalni odgovor i oštećenja neurona što dovodi do poremećaja neuronskog metabolizma i ionske homeostaze, što u konačnici uzrokuje promjene aktivnosti kinaze koja utječe na hiperfosforilaciju proteina tau i stvaranje NFT (320,321). Mnoga istraživanja pokušavaju povezati stvaranje i međusobni utjecaj amiloida β i proteina tau u tauopatijama. Tako su istraživanja na 5xFAD i divljem tipu miševa (309) pokazala da su amiloidni plakovi potrebni za poticanje širjenja proteina tau i ubrzanje širenja tau patologije, istraživanja rađena *in vitro* (322) i na *in silico* modelima (323) pokazala su da je međusobna interakcija peptida A β i proteina tau potrebna za ubrzanje samoagregacije oba proteina, dok su u pojedinim istraživanjima pokazali da je u ranom stadiju AD, tau patologija sa ili bez minimalnog odlaganja amiloida β_{1-42} , ograničena na entorinalni korteks i hipokampus, dok pojačano širenje tau patologije dolazi u kasnijim fazama kada se uz patološki tau nalazi i A β (324). Pojava snižene razine amiloida beta u cerebrospinalnom likvoru klinički je pokazatelj progresije AD. U ovom istraživanju, mjerenjem razine amiloid β_{1-42} u likvoru pokazan je trend porasta razine amiloida β_{1-42} od četvrtog do jedanaestog mjeseca nakon inokulacije tau oligomera. Suprotno tome, nakon inokulacije tau fibrila dolazi do pada razine amiloida β_{1-42} između četvrtog i osmog mjeseca, te porasta između osmog i jedanaestog mjeseca. Dobiveni rezultati mogu se objasniti prethodnim istraživanjem na APP transgeničnim miševima koje je pokazalo da u vrijeme odlaganja amiloida beta u mozgu, razine amiloida β_{1-42} u likvoru padaju, dok nakon formiranja amiloidnih plakova dolazi do porasta razine (20-30%) amiloida β_{1-42} u likvoru (325).

U idealnom slučaju, životinjski modeli AD moraju replicirati ne samo glavna neuropatološka obilježja, već i barem neka od relevantnih kognitivnih oštećenja, stoga kako bi se okarakterizirale nastale kognitivne promjene nakon inokulacije tau oligomera i tau fibrila u medijalni entorinalni korteks, životinje su podvrgnute bateriji testova za ispitivanje promjena u učenju, pamćenju i ponašanju.

Rezultati T-labirint testa pokazuju da inokulacija tau fibrila i tau oligomera u medijalni entorinalni korteks negativno utječe na radno prostorno pamćenje. Rezultati inokulacije tau fibrila pokazuju da nakon četiri mjeseca dolazi do narušavanja radnog prostornog pamćenja. S druge strane, inokulacija tau oligomera nije uzrokovala kognitivni deficit, odnosno narušavanje radnog prostornog pamćenja nakon četiri, već nakon osam te jedanaest mjeseci. U prijašnjim istraživanjima pokazano je da životinje u T-labirintu iskazuju prirodnu sklonost da mijenjaju odabir ciljnog kraka (282) pri čemu koriste radno pamćenje, tj. odgovor na svaki sljedeći odabir ovisi o onom prethodnom (283). Navedena prirodna sklonost alternaciji odražava motivaciju životinje za istraživanjem svojeg okruženja i pronalaska resursa poput hrane, vode i skloništa. Sposobnost učenja i pamćenja određenih lokacija u prostoru te njihovo povezivanje s drugim podražajima ključna je za adaptivno ponašanje životinja. Strukture mozga koje imaju ključnu ulogu u pamćenju i prostornoj navigaciji su entorinalni korteks koji je glavni prolaz između hipokampusa i neokorteksa, te hipokampus. Nedostatak kognitivnog deficita četiri mjeseca nakon inokulacije tau oligomera može se objasniti s nedostatkom AT8 patologije u hipokampusu, a narušavanje radnog prostornog pamćenja nakon osam i jedanaest mjeseci sa stvaranjem izražene Gallyas i AT8 patologije u hipokampusu.

Narušavanje radnog prostornog pamćenja četiri mjeseca nakon inokulacije tau fibrila može se objasniti Gallyas pozitivnim bojanjem i AT8 imunoreaktivnošću koja je uočena u hipokampusu i retrosplenijalnom korteksu. Nasuprot tome, jedanaest mjeseci nakon inokulacije, životinje s kognitivnim oštećenjem pokazale su Gallyas argirofilne neurofibrilarne promjene i AT8 imunoreaktivnost samo u CA3 polju hipokampusa. Dobiveni rezultati sugeriraju da je odnos tau fosforilacije koju prepoznaje protutijelo AT8 u CA1 polju hipokampusa i poremećaj u prostornom pamćenju detektiran T-labirint testom, usporediv s prethodnim istraživanjima koja pokazuju da inaktivacija ili lezija CA1 polja hipokampusa uzrokuje jako oštećenje prostornog radnog pamćenja

(326,327). Također su rezultati u skladu s prethodnim istraživanjima koja pokazuju da je narušavanje spontane alternacije povezano s disfunkcijom hipokampusa (284,285). Osobe s oštećenjem hipokampusa, bilo kao posljedica kliničkog stanja kao što je AD, kao rezultat operacije ili ishemijskog oštećenja mozga imaju problema s prostornom orijentacijom (328). Također, potvrđeno je da je u prostorno učenje i pamćenje uključeno više područja mozga, uključujući dorzalni strijatum, entorinalni, retrosplenijalni, prefrontalni i parijetalni korteks. Dobiveni rezultati sugeriraju da je nakupljanje neurofibrilarne patologije u korelaciji s ozbiljnošću kognitivnih oštećenja i općenito se slažu s prethodnim istraživanjima (175).

Nadalje, istražen je utjecaj inokulacije tau fibrila i tau oligomera na dugoročno pamćenje testom prepoznavanja novog objekta koji se temelji na prirodnoj radoznalosti štakora da provodi više vremena istražujući novi objekt (289).

Ranija istraživanja pokazala su da test prepoznavanja novog objekta omogućuje uspješno istraživanje neuroanatomskih i molekularnih mehanizama uključenih u stvaranje deklarativnog pamćenja (329,330), te da hipokampalne i kortikalne lezije (331,332), te lezije medijalnog entorinalnog korteksa dovode do slabijeg procesiranja prostornih informacija u NORT (333).

Dobiveni rezultati pokazali su da je promjena u dugoročnom pamćenju nastala samo četiri mjeseca nakon inokulacije tau oligomera, pri čemu životinje nisu razlikovale novi objekt od poznatog objekta i pokazale su znatno niži diskriminacijski indeks u odnosu na kontrolne životinje. Usporedno s kognitivnim deficitom, inokulacija tau oligomera dovodi do pojave AT8 promjena u peririnalnom korteksu, što je u skladu s istraživanjem rađeno na miševima u kojem je pokazano da je za pravilnu percepciju objekta važan peririnalni korteks koji prima potrebne vidne, njušne i somatosenzorne podražaje i šalje ih u hipokampus. (334). Studija u kojoj je napravljena lezija peririnalnog korteksa štakora (335) pokazala je da dolazi do pogoršanja dugoročnog pamćenja, odnosno lošije izvedbe u NORT (336).

Inokulacija tau fibrila nije imala utjecaj na dugoročno pamćenje niti u jednoj istraživanoj vremenskoj točki. Dobivene rezultate potvrđuje i istraživanje Lasagna-Reeves i suradnika u kojem je pokazano da nakon inokulacija tau oligomera u hipokampus divljeg tipa C57BL/6 miša, životinje nisu mogle razlikovati novi objekt od već viđenog objekta, dok inokulacija tau fibrila nije utjecala na izvedbu u NORT (247). Dobiveni rezultati u ovom istraživanju pokazuju da nakon inokulacije tau oligomera i tau fibrila

nije došlo do kognitivnog deficita u kasnijim vremenskim točkama. Slično tome, istraživanje Lasagna-Reeves i suradnika pokazalo je da jedanaest mjeseci nakon inokulacije tau oligomera i tau fibrila ne dolazi do kognitivnog deficita mjenog u NORT (242). Prema dobivenim rezultatima, iako ne dolazi do kognitivnog deficita osam i jedanaest mjeseci nakon inokulacije tau oligomera i tau fibrila, iz analize mozga životinja protutijelom AT8, Tioflavinom S, Gallyas srebrom vidljivo je da su tau oligomeri i tau fibrili uzrokovali širenje tau patologije što sugerira postojanje hiperfosforiliranog proteina tau. Zanimljivo da su Lasagna-Reeves i suradnici također uočili da inokulacija tau oligomera u hipokampus divljeg tipa C57BL/6 miša ne uzrokuje nastanak kognitivnog deficita nakon jedanaest mjeseci, iako su uočene Tioflavin S i Gallyas pozitivne inkluzije te AT8 imunoreaktivnost (242). Suprotno dobivenim rezultatima u ovom istraživanju, ista studija pokazala je da se jedanaest mjeseci nakon inokulacije tau fibrila AT8 imunoreaktivnost javlja samo oko mjesta inokulacije, čime su pokazali da fibrilarni oblik proteina tau ne može uzrokovati širenje (242). Dobiveni rezultati u ovom istraživanju pokazali su da imunoreaktivnost nije ostala samo u području oko mjesta inokulacije već se širila na ostala područja mozga, kao korteks i talamus, dok je imunoreaktivnost na tau protein čovjeka ostala ograničena na mjesto inokulacije što potvrđuje da su nastale tau promjene u štakoru endogenog porijekala a nisu dio inokuliranog tau proteina čovjeka.

Nadalje, istražen je utjecaj inokulacije tau fibrila i tau oligomera na prostorno pamćenje. Strukture mozga uključene u NOLT se razlikuju od struktura uključenih u NORT (337). Dobiveni rezultati pokazali su deficit u prostornom pamćenju osam mjeseci nakon inokulacije tau oligomera i tau fibrila što je u skladu s tau patologijom uočenom u CA1 i CA3 polju hipokampusa. U kasnijim točkama istraživanja životinje nisu pokazale lošiju izvedbu u odnosu na kontrolnu skupinu životinja. Nedostatak promjena u prostornom pamćenju četiri mjeseca nakon inokulacija tau oligomera može se objasniti s nedostatkom AT8 patologije u hipokampusu i medijalnom entorinalnom korteksu. Rezultati su u skladu s literaturnim podacima koji potvrđuju da je hipokampus potreban za kodiranje, konsolidaciju i prisjećanje nove lokacije objekta (293,337,338), da je osjetljiv je na manipulacije dorzalne regije CA1 polja hipokampusa (339), te da štakori s lezijom medijalnog entorinalnog korteksa imaju lošiju izvedbu u NOLT (333).

Također, za karakterizaciju modela AD važno je ispitati lokomotornu aktivnost, rizično te istraživačko ponašanje. U tu svrhu rađen je test otvorenog polja. Lokomotorna aktivnost bila je lošija četiri mjeseca nakon inokulacije tau fibrila, te četiri i osam mjeseci nakon inokulacije tau oligomera. Osam mjeseci nakon inokulacije tau fibrila životinje su pokazale manju anksioznost i povećano rizično ponašanje. Nije pronađena razlika u istraživačkom ponašanju. Slično rezultatima dobivenih u ovom istraživanju, istraživanje rađeno na miševima, pokazalo je da inokulacija tau oligomera u dorzalni hipokampus ne utječe na razliku u istraživačkom ponašanju (340).

Na kognitivni deficit u AD utječe i gubitak sinapsi (302). Uloga proteina tau u ovom procesu nije točno utvrđena, ali nekoliko istraživanja na *in vivo* modelima pokazuju važnost proteina tau u gubitku sinapsi i sinaptičke funkcije (341). Rezultati dobiveni u ovom istraživanju pokazuju povezanost kognitivnih oštećenja s nastalom tau patologijom nakon inokulacije oba oblika proteina tau. Iako, inokulirani tau oligomeri i tau fibrili nisu fosforilirani, mehanizmom *sijanja* uzrokuju stvaranje tau agregata. Tau agregati mogu rasti inkorporacijom normalnog nefosforiliranog proteina tau, koji zatim prolazi kroz konformacijsku promjenu i postaje hiperfosforilirani. Takav fosforilirani protein tau može se akumulirati unutar neurona i uzrokovati degeneraciju aksona i gubitak sinapse, što može uzrokovati prekid neuronske veze i rezultirati gubitkom pamćenja i kognitivnim oštećenjem. Kako bi se moglo procijeniti da li inokulirani tau oligomeri i tau fibrili ulaze u sinapse i utječu na njihovo propadanje, istraženi je presinaptički protein sinaptofizin koji se veže na vezikule u presinapsama te je povezan sa sinaptičkom funkcijom (342). Uočena je kolokalizacija u CA3 polju hipokampusa osam i jedanaest mjeseci nakon inokulacije tau oligomera i četiri i jedanaest mjeseci nakon inokulacije tau fibrila. Dobiveni rezultati koreliraju s nastalim deficitom u radnom prostornom pamćenju. Slične rezultate pokazalo je istraživanje Lasagna-Reeves i suradnika koji su uočili utjecaj tau oligomera na smanjenje presinaptičke gustoće te na kognitivni deficit mjeren u NORT, međutim utjecaj tau fibrila nije uočen (247). Istraživanje Polydoro i suradnika pokazalo je da nakupljanje i agregacija normalnih tau izoformi može uzrokovati kognitivnu i sinaptičku disfunkciju (343). U prethodnim istraživanjima pokazano je da degeneracija sinapsi prethodi agregaciji proteina (amiloidni plakovi, NFT) i korelira s kognitivnom disfunkcijom (342,344). U istraživanju na P301S transgeničnim mišjim modelima, Yoshiyama i suradnici otkrili su gubitak hipokampalnih sinapsi i oslabljenju sinaptičku funkciju. Uočili su da se sinaptička

disfunkcija pojavljuje prije formiranja NFT, što ukazuje da je sinaptička patologija rana posljedica ekspresije patogenog oblika proteina tau (345).

Zbirni prikaz značajnih razlika izmjerenih parametara nakon inokulacije tau oligomera i tau fibrila prikazan je u **Tablici 6.1**. Sveukupno, rađeno istraživanje naglašava važnost istraživanja specifičnih mehanizama tau patologije sporadične tauopatije u netransgeničnom animalnom modelu. Veliki problem u istraživanju patofiziološke pozadine AD predstavlja modeliranje bolesti u eksperimentalnim životinjama koje nedovoljno oponašaju AD u čovjeka te dolazi do poteškoća kod translacije dobivenih rezultata iz nekliničkih istraživanja u klinička.

Većina istraživanja rađena je na transgeničnim mišjim modelima koji se temelje na genetskim mutacijama, predstavljaju model za familijarni tip AD i često pokazuju progresivan motorni fenotip, što je poteškoća kod dokazivanja utjecaja na kogniciju (252). Drugo, nije moguće usporediti vremenski tijek stvaranja agregacije i neuronske smrti kod transgeničnih modela koji eksprimiraju mutirani tau s klasičnim sporadičnim tauopatijama. Postoje funkcionalne razlike između divljeg tipa proteina tau i mutiranog oblika proteina tau koje uzrokuju razlike u molekularnim mehanizmima između ovih modela (346) i ljudskih tauopatija (347).

Korištenje štakora kao modela za istraživanje tauopatije ima mnoge prednosti u odnosu na druge korištene vrste. Prvo, štakor je fiziološki, genetski i morfološki bliži ljudima od miša (Jacob i Kwitek 2002). Drugo, slično kao kod ljudi, štakor također izražava šest izoformi proteina tau, iako je omjer 4R/3R tau izoformi 9:1 u štakora i 1:1 u ljudi (75). Struktura štakorskog proteina APOE podsjeća na ljudski APOE4 (348,349), što je važno jer je pokazano da ekspresija ljudskog APOE pogoršava tau posredovanu neurodegeneraciju u transgeničnih miševa koji eksprimiraju ljudski P301S *MAPT* (350). Treće, prednost korištenja štakora umjesto miševa je složeniji središnji živčani sustav s duljim postnatalnim razvojem mozga. To dovodi do sveukupno većeg broja sinapsi i složenije organizacije neuronske mreže što može objasniti razlike u ponašanju (351). Četvrto, štakori imaju veće kognitivne sposobnosti od miševa i pokazuju složenije ponašanje, imaju finiju i točniju motoričku koordinaciju te pokazuju složenije društveno ponašanje (351,352). Peto, veći mozak štakora olakšava mikrodijalizu, višestruko uzimanje uzoraka cerebrospinalne tekućine i neurokirurške

zahvate (353). Sveukupno, štakor kao model AD omogućuje detaljniju analizu ponašanja i time omogućuje točniju procjenu utjecaja tau patologije na kogniciju. Sprječavanje širenja tau patologije mogla bi biti terapijska meta za razvoj lijekova koji sprječavaju nastanak AD (354). Nakon što se utvrdi koji je oblik tau proteina odgovoran za širenje, jedna je od mogućnosti zaustavljanje širenja imunoterapijom na izvanstanični protein tau (355).

Tablica 6.1. Usporedba izmjerenih bihevioralnih, histokemijskih, imunohistokemijskih i biokemijskih parametara nakon inokulacije tau oligomera i tau fibrila u medijalni entorinalni korteks Wistar štakora.

	INOKULACIJA TAU OLIGOMERA			INOKULACIJA TAU FIBRILA		
	4 mj	8 mj	11 mj	4 mj	8 mj	11 mj
BIHEVIORALNO ISPITIVANJE						
Radno prostorno pamćenje, T-test	-	↓	↓	↓	-	↓
Dugoročno pamćenje, NORT	↓	-	-	-	-	-
Prostorno pamćenje, NOLT	-	↓	-	-	↓	-
Lokomotorna aktivnost, OFT	↓	-	↓	↓	-	-
Anksioznost, OFT	-	-	-	-	↓	-
Rizično ponašanje, OFT	-	-	-	-	↑	-
HISTOKEMIJSKA I IMUNOHISTOKEMIJSKA ANALIZA						
Stupnjevi patologije prema Braak i sur. (AT8 + Gallyas), HC	-	4	4	2	4	4
Stupnjevi patologije prema Braak i sur. (AT8 + Gallyas), MEC	-	4	4	2	4	4
Širenje AT8 patologije (Hurtado i sur.)	I/II	III	IV	VI	VI	VI
Bojanje prema Bielschowskom, HC	+	+	+	+	+	+
MC1, HC	+	+	-	-	+	-
MC1, EC	+	+	-	+	+	-
Sinapse (sinaptofizin)	-	+	+	+	-	+
Amiloid beta (4G8* i Tio S #), HC	+*#	+*#	+#	+*#	+*#	+#
Amiloid beta (4G8* i Tio S #), EC	+*#	+#	+*#	+*#	+#	+#
CSF						
Amiloid beta, CSF	-	-	++	+++	+	+
Ukupni protein tau, CSF	-	-	-	+	-	-
BIOKEMIJSKA ANALIZA						
AT8 (WB) HC* i EC#	-	-	-	-	-	+*
PHF1 (WB) HC* i EC#	-	-	-	-	-	+*
PHF1 (ELISA), HC* i EC#	+#	-	+#	+*#	-	+#
AT100 (WB) HC* i EC#	+*	-	-	-	-	-
CP13 (WB) HC* i EC#	-	-	-	-	-	-

Legenda oznaka: „-“ nema promjene; „↓“ pogoršanje izvedbe u bihevioralnom ispitivanju; * 4G8; # Tio S; „+“ prisutnost imunoreaktivnosti; ** mjereno u hipokampusu; § mjereno u entorinalnom korteksu; NORT, test prepoznavanja novog objekta; NOLT, test prepoznavanja nove lokacije objekta; OFT, test otvorenog polja; HC, hipokampus; MEC, medijalni entorinalni korteks; EC, entorinalni korteks; CSF, likvor; WB, western blot.

7. ZAKLJUČAK

- 1) Rezultati istraživanja pokazuju usporedivu progresiju neurofibrilarnih promjena u Wistar štakoru s induciranom tauopatijom i promjenama uočenih tijekom progresije AD.
- 2) Tri dana nakon inokulacije tau oligomera u medijalni entorinalni korteks Wistar štakora uočeno je širenje inokuliranog proteina tau u primarnu motoričku i primarnu somatosenzoričku koru, te u crvenu jezgru vjerojatno transsinaptičkim prijenosom preko kortikorubralnog trakta.
- 3) Tri dana nakon inokulacije, sintetski tau fibrili prisutni su u neuronima retikularne jezgre mosta u koje su mogli stići jedino retrogradnim aksonskim transportom budući da nije dokazana njihova prisutnost u primarnoj motoričkoj i primarnoj somatosenzoričkoj moždanoj kori.
- 4) Nastale tau promjene u štakoru su endogenog porijekala i nisu dio inokuliranog proteina tau. Tri dana nakon inokulacije tau oligomera i tau fibrila, oko mjesta inokulacije i u povezanim regijama mozga nije uočen hiperfosforilirani protein tau (AT8). U kasnijim vremenskim točkama AT8 imunoreaktivnost nastala je u području oko mjesta inokulacije odakle se širila na ostala područja mozga, što potvrđuje da je nastala AT8 tau patologija uzrokovana regrutiranjem endogenog tau, nakon čega je uslijedilo širenje.
- 5) Inokulacija tau oligomera i tau fibrila uzrokuje progresiju neurofibrilarnih promjena iz entorinalnog korteksa u hipokampalnu formaciju perforantnim putem što je slično razvoju AD u čovjeka.
- 6) U hipokampusu i entorinalnom korteksu s vremenom je slabila AT8 patologija, dok je usporedno uočeno stvaranje inkluzija pozitivnih na bojenje po Gallyasu, slično kao i kod razvoja NFT u AD.
- 7) Širenje tau patologije ovisi o povezanosti područja mozga, a ne o blizini mjestu inokulacije. Pokazano je da tau fibrili djeluju kao klica za širenje tau promjena u područjima mozga anatomski povezanima s entorinalnim korteksom.
- 8) Nakon osam mjeseci inokulacija tau oligomera uzrokuje stvaranje tau patologije u hipokampusu. Bojanjem Tioflavinom S uočeni su zreli neurofibrilarni snopići u CA1 polju hipokampusa i medijalnom entorinalnom korteksu čija količina se povećala starenjem životinja.

- 9) Razvoj i napredovanje stadija širenja AT8 patologije događa se daleko brže kod životinja inokuliranih tau fibrilima. Već četiri mjeseca nakon inokulacije tau fibrila dolazi do širenja AT8 patologije u sve regije mozga (stadij VI), dok su životinje inokulirane tau oligomerima u ovoj dobi u stadiju I/II, nakon osam mjeseci u stadiju III, te tek nakon jedanaest mjeseci u stadiju IV. Prema dobivenim rezultatima bolji model za praćenje širenja hiperfosforiliranog proteina tau AT8 je inokulacija tau fibrila jer do širenja dolazi unutar četiri mjeseca te su uočene promjene 2.stupnja patologije.
- 10) Imunohistokemijski je uočena AT8 tau patologija u hipokampusu i entorinalnom korteksu nakon inokulacije tau oligomera, dok Western blot metodom nije pokazana promjena u razini fosforiliranog proteina tau (AT8). Inokulacija tau fibrila utjecala je na razinu fosforiliranog proteina tau (AT8) samo u hipokampusu, dok je imunohistokemijski uočena AT8 patologija u obje regije u svim vremenskim točkama.
- 11) Inokulacija tau fibrila utjecala je na razinu proteina tau fosforiliranog na serinu 396 i serinu 404 i serinu 202 i treoninu 205 u istoj vremenskoj točki, što sugerira postojanje paralelne fosforilacije ovih epitopa.
- 12) Inokulacija tau fibrila i tau oligomera izazvala je pojavu konformacijski promijenjenog proteina tau (MC1) u hipokampusu i entorinalnom korteksu prije fosforilacije proteina tau na epitopu AT8, što sugerira da tau oligomeri dovode do stvaranja povišene razine agregiranog oblika proteina tau te da konformacijska promjena proteina tau prethodi stvaranju parnih helikalnih filamenata.
- 13) Nakon inokulacije tau fibrila i tau oligomera uočeno je nakupljanje amiloida β_{1-42} u hipokampalnoj formaciji i entorinalnom korteksu, što je druga neuropatološka značajka slična patologiji kod AD. Podudarnost razvoja plakova i neurofibrilarnih promjena sugerira da amiloid beta može utjecati na stvaranje detektiranih NFT.
- 14) Mjerenjem razine amiloid β_{1-42} u likvoru pokazan je trend porasta razine amiloida β_{1-42} od četvrtog do jedanaestog mjeseca nakon inokulacije tau oligomera, dok nakon inokulacije tau fibrila prvo dolazi do pada razine amiloida β_{1-42} nakon čega dolazi do porasta što se može objasniti činjenicom da u vrijeme odlaganja amiloida beta u mozgu, razine amiloida β_{1-42} u likvoru

padaju, dok nakon formiranja amiloidnih plakova dolazi do porasta razine amiloida β_{1-42} u likvoru.

- 15) Rezultati T-labirint testa pokazuju da inokulacija tau fibrila i tau oligomera narušava radno prostorno pamćenje. Rezultati sugeriraju povezanost nakupljanja neurofibrilarne patologije u hipokampusu s nastalim poremećajem u prostornom radnom pamćenju detektiranim T-labirint testom.
- 16) Promjena u dugoročnom pamćenju nastala je četiri mjeseca nakon inokulacije tau oligomera usporedno s pojavom AT8 promjena u peririnalnom korteksu koji je važan za pravilnu percepciju objekta
- 17) Dobiveni rezultati pokazali su deficit u prostornom pamćenju nakon inokulacije tau oligomera i tau fibrila što je u skladu s tau patologijom uočenom u hipokampusu koji je potreban za kodiranje, konsolidaciju i prisjećanje nove lokacije objekta.
- 18) Lokomotorna aktivnost bila je narušena nakon inokulacije tau fibrila i tau oligomera. Nakon inokulacije tau fibrila životinje su pokazale manju anksioznost i povećano rizično ponašanje.
- 19) Na kognitivni deficit u AD utječe i gubitak sinapsi. Uočena je kolokalizacija presinaptičkog proteina sinaptofizina i tau proteina u CA3 polju hipokampusa nakon inokulacije tau oligomera i tau fibrila što korelira s nastalim deficitom u radnom prostornom pamćenju.
- 20) Provedeno istraživanje naglašava važnost korištenja netransgeničnih animalnih modela, a posebno štakora, u istraživanju specifičnih mehanizama tau patologije u sporadičnoj tauopatiji. Štakor kao model AD je fiziološki, genetski i morfološki bliži ljudima od miša, izražava šest izoformi proteina tau, ima složeniji središnji živčani sustav i bolje kognitivne sposobnosti od miševa i time omogućuje točniju procjenu utjecaja tau patologije na kogniciju.
- 21) Sprječavanje širenja tau patologije može biti terapijska meta za razvoj lijekova koji sprječavaju nastanak AD. Nakon što se utvrdi koji je oblik tau proteina odgovoran za širenje, jedna je od mogućnosti zaustavljanje širenja imunoterapijom na izvanstanični protein tau.

8. SAŽETAK

Naslov: "Mogućnost razvoja netransgeničnoga štakorskog modela tauopatije primjenom tau oligomera u entorinalnu moždanu koru"

Student: Lea Langer Horvat, mag. biol. mol.

Godina: 2022.

Transgenični animalni modeli najviše se koriste u istraživanju Alzheimerove bolesti (AD) iako nisu pogodni za istraživanje složenih procesa sporadične AD (sAD), koja čini 95% svih slučajeva AD. Iz tog razloga, cilj ovog istraživanja bio je karakterizacija netransgeničnog štakorskog modela tauopatije koji će pridonijet boljem razumijevanju patologije transsinaptičkog širenja i agregacije tau proteina u AD i nalaženju novih terapijskih ciljeva za sprječavanje nastanka i/ili zaustavljanje širenja patoloških promjena. Za proučavanje transsinaptičkog širenja u Wistar štakoru, rađena je jednostrana inokulacija tau oligomera ili tau fibrila u medijalni entorinalni korteks, budući da je pokazano da najranije neurofibrilarne promjene u mozgu osoba s AD nastaju u moždanom deblu i entorinalnom korteksu odakle se dalje šire duž anatomske povezanih regija. Naš cilj bio je odrediti da li različiti oblici proteina tau potiču stvaranje neurofibrilarnih promjena slično kao kod AD, te kako te promjene koreliraju s kognitivnim deficitom. Pokazano je da širenje tau patologije ovisi o povezanosti područja mozga, a ne o blizini mjestu inokulacije. Inokulacija tau oligomera i tau fibrila uzrokuje progresiju neurofibrilarnih promjena iz entorinalnog korteksa u druge povezane regije mozga, slično kao i kod ljudskog mozga opisano prema Braak i Braak-u. Razvoj i napredovanje stadija širenja AT8 patologije događa se daleko brže kod životinja inokuliranih tau fibrilima u odnosu na životinje inokulirane tau oligomerima, kod kojih je širenje sporije i potrebno je jedanaest mjeseci za zahvaćanje svih područja mozga. Osim neurofibrilarnih promjena stereotaksijska inokulacija tau fibrila i tau oligomera izazvala je pojavu konformacijski promijenjenog proteina tau, stvaranje inkluzija pozitivnih na bojenje po Gallyasu, neurohistopatoloških promjena uočenih prema Bielschowskom, nakupljanje amiloida β , gubitak sinapsi u hipokampusu te kognitivni deficit.

9. SUMMARY

Title: " Development and characterization of a non-transgenic rat model of tauopathy induced by injection of tau protein into the entorhinal cortex"

PhD Student: Lea Langer Horvat, mag. biol. mol.

Year: 2022.

Transgenic mouse models have been extensively used in Alzheimer's disease (AD) research, although they are limited in their ability to replicate the complex process of the sporadic Alzheimer's disease (sAD), which concerns over 95% of all AD cases. In this study, we aimed to characterize a non-transgenic rat model of tauopathy that can contribute to a better understanding of possible pathological changes, trans-synaptic spread, tau protein aggregation in AD and to find new therapeutic targets to onset/or stop the spread of pathological changes. To analyze transsynaptic spread in Wistar rats, unilateral inoculation of tau oligomers or tau fibrils into the medial entorhinal cortex was performed, since it has been shown that the earliest neurofibrillary changes in the AD brains originates in the brainstem and entorhinal cortex from where they further spread along anatomically connected regions. Our goal was to assess whether different variants of the inoculated tau protein, would induce neurofibrillary changes and propagate in a manner similar to AD-related pathology, and how would this tau-related pathology correlate with cognitive impairment. It has been shown that the spread of tau pathology is dependent on connectivity and not proximity to the injection site. Inoculation of tau oligomers and tau fibrils causes progression of neurofibrillary changes from the entorhinal cortex to other connected brain regions, similar to AD-related changes outlined by Braak and Braak. The development and spreading of AT8 tau pathology occurs much faster in animals inoculated with tau fibrils than in animals inoculated with tau oligomers, where spreading is slower, and it takes eleven months to affect all brain areas. In addition to neurofibrillary changes, stereotaxic inoculation of tau fibrils and tau oligomers caused the appearance of conformationally altered tau protein, formation of Gallyas positive inclusions, neurohistopathological changes observed with Bielschowski method, accumulation of amyloid β , loss of synapses in the hippocampus, and cognitive deficit.

10. POPIS LITERATURE

1. Maurer K, Volk S, Gerbaldo H. Auguste D and Alzheimer's disease. *Lancet*. 1997;349(9064):1546–9.
2. Comas-Herrera A, Guerchet M, Karagiannidou M, Knapp M, Prince M. World Alzheimer report 2016: Improving healthcare for people living with dementia: Coverage, quality and costs now and in the future. 2016.
3. Mimica N. Croatia and Alzheimer's disease – review of the past two years. *Neurol Croat*. 2016;74.
4. Jack CR, Bennett DA, Blennow K, Carrillo MC, Dunn B, Haeberlein SB, i sur. NIA-AA research framework: toward a biological definition of Alzheimer's disease. *Alzheimer's dement*. 2018;14(4):535–62.
5. Sachdev PS, Blacker D, Blazer DG, Ganguli M, Jeste DV., Paulsen JS, i sur. Classifying neurocognitive disorders: the DSM-5 approach. *Nat Rev Neurol*. 2014;10(11):634–42.
6. Albert MS, DeKosky ST, Dickson D, Dubois B, Feldman HH, Fox NC, i sur. The diagnosis of mild cognitive impairment due to Alzheimer's disease: Recommendations from the National Institute on Aging-Alzheimer's Association workgroups on diagnostic guidelines for Alzheimer's disease. *Alzheimers Dement*. 2011;7(3):270.
7. McKhann GM, Knopman DS, Chertkow H, Hyman BT, Jack CR Jr, Kawas CH, i sur. The diagnosis of dementia due to Alzheimer's disease: recommendations from the National Institute on Aging-Alzheimer's Association workgroups on diagnostic guidelines for Alzheimer's disease. *Alzheimers Dement*. 2011;7(3):263-9.
8. Jack CR, Albert MS, Knopman DS, McKhann GM, Sperling RA, Carrillo MC, i sur. Introduction to the recommendations from the National Institute on Aging-Alzheimer's Association workgroups on diagnostic guidelines for Alzheimer's disease. *Alzheimers Dement*. 2011;7(3):257-62.
9. Brickell KL, Steinbart EJ, Rumbaugh M, Payami H, Schellenberg GD, Van Deerlin V, i sur. Early-onset Alzheimer disease in families with late-onset Alzheimer disease: a potential important subtype of familial Alzheimer disease. *Arch Neurol*. 2006;63(9):1307-11.
10. Goate A, Chartier-Harlin MC, Mullan M, Brown J, Crawford F, Fidani L, i sur. Segregation of a missense mutation in the amyloid precursor protein gene with familial Alzheimer's disease. *Nature*. 1991;349(6311):704-6.
11. Sherrington R, Rogaev EI, Liang Y, Rogaeva EA, Levesque G, Ikeda M, i sur. Cloning of a gene bearing missense mutations in early-onset familial Alzheimer's disease. *Nature*. 1995;375(6534):754-60.
12. Levy Lahad E, Wasco W, Poorkaj P, Romano DM, Oshima J, Pettingell WH, i sur. Candidate gene for the chromosome 1 familial Alzheimer's disease locus. *Science*. 1995;269(5226):973-7.
13. O'Brien RJ, Wong PC. Amyloid precursor protein processing and alzheimer's disease. *Annu Rev Neurosci*. 2011;34:185–204.
14. Blennow K, Leon MJ, Zetterberg H. Alzheimer's disease. *Lancet*. 2006;368(9533):387–403.

15. Corder EH, Saunders AM, Strittmatter WJ, Schmechel DE, Gaskell PC, Small GW, i sur. Gene dose of apolipoprotein E type 4 allele and the risk of Alzheimer's disease in late onset families. *Science*. 1993;261(5123):921-3.
16. Poirier J, Davignon J, Bouthillier D, Kogan S, Bertrand P, Gauthier S. Apolipoprotein E polymorphism and Alzheimer's disease. *Lancet*. 1993;342(8873):697-9.
17. Zuo L, Vvan Dyck CH, Luo X, Kranzler HR, Yang B, Gelernter J. Variation at APOE and STH loci and Alzheimer's disease. *Behav Brain Funct*. 2006;2(1):1–10.
18. Dong S, Duan Y, Hu Y, Zhao Z. Advances in the pathogenesis of Alzheimer's disease: a re-evaluation of amyloid cascade hypothesis. *Transl Neurodegener*. 2012;1(1):18.
19. Poirier J. Apolipoprotein E in animal models of CNS injury and in Alzheimer's disease. *Trends Neurosci*. 1994;(12):525-30.
20. Kivipelto M, Helkala EL, Laakso MP, Hänninen T, Hallikainen M, Alhainen K, i sur. Midlife vascular risk factors and Alzheimer's disease in later life: longitudinal, population based study. *BMJ*. 2001;322(7300):1447-51.
21. Holtzman DM, Bales KR, Tenkova T, Fagan AM, Parsadanian M, Sartorius LJ, i sur. Apolipoprotein E isoform-dependent amyloid deposition and neuritic degeneration in a mouse model of Alzheimer's disease. *Proc Natl Acad Sci U S A*. 2000;97(6):2892-7.
22. Strittmatter WJ. *Medicine*. Old drug, new hope for Alzheimer's disease. *Science*. 2012;335(6075):1447-8.
23. Gao S, Hendrie HC, Hall KS, Hui S. The relationships between age, sex, and the incidence of dementia and Alzheimer disease: A meta-analysis. *Arch Gen Psychiatry*. 1998;55(9):809–15.
24. Altmann A, Tian L, Henderson VW, Greicius MD. Sex modifies the APOE-related risk of developing Alzheimer disease. *Ann Neurol*. 2014;75(4):563–73.
25. Jellinger KA. Alzheimer disease and cerebrovascular pathology: an update. *J Neural Transm*. 2002;109(5):813–36.
26. Caamaño-Isorna F, Corral M, Montes-Martínez A, Takkouche B. Education and dementia: a meta-analytic study. *Neuroepidemiology*. 2006;26(4):226-32.
27. Hoffman LB, Schmeidler J, Lesser GT, Beeri MS, Purohit DP, Grossman HT, i sur. Less Alzheimer disease neuropathology in medicated hypertensive than nonhypertensive persons. *Neurology*. 2009;72(20):1720-6.
28. Hölscher C. Diabetes as a risk factor for Alzheimer's disease: insulin signalling impairment in the brain as an alternative model of Alzheimer's disease. *Biochem Soc Trans*. 2011;39(4):891-7.
29. Hope T, Keene J, Gedling K, Cooper S, Fairburn C, Jacoby R. Behaviour changes in dementia. 1: Point of entry data of a prospective study. *Int J Geriatr Psychiatry*. 1997;12(11):1062-73.
30. Lyness SA, Zarow C, Chui HC. Neuron loss in key cholinergic and aminergic nuclei in Alzheimer disease: a meta-analysis. *Neurobiol Aging*. 2003;24(1):1-23.
31. Simic G, Babic M, Borovecki F, Hof PR. Early failure of the default- mode network and the pathogenesis of Alzheimer's disease. *CNS Neurosci Ther*. 2014;20(7):692.
32. Babić M, Švob Štrac D, Mück- Šeler D, Pivac N, Šimić G. Pathogenesis and early diagnosis of Alzheimer's disease: involvement of the monoaminergic system. *Xjenja*. 2014;78.

33. Sjögren H. Twenty- four cases of Alzheimer's disease. *Acta Med Scand.* 1950;138(S246):225–33.
34. Simic G, Stanic G, Mladinov M, Jovanov-Milosevic N, Kostovic I, Hof PR. Does Alzheimer's disease begin in the brainstem? *Neuropathol Appl Neurobiol.* 2009;35(6):532–54.
35. Hort J, Laczó J, Vyhnálek M, Bojar M, Bureš J, Vlček K. Spatial navigation deficit in amnesic mild cognitive impairment. *Proc Natl Acad Sci U S A.* 06. 2007;104(10):4042–7.
36. Petersen RC, Smith GE, Waring SC, Ivnik RJ, Tangalos EG, Kokmen E. Mild cognitive impairment: clinical characterization and outcome. *Arch Neurol.* 1999;56(3):303–8.
37. Harrison JE, Weber S, Jakob R, Chute CG. ICD-11: an international classification of diseases for the twenty-first century. *BMC Med Inform Decis Mak.* 2021;21.
38. Thal DR, Rüb U, Orantes M, Braak H. Phases of A β -deposition in the human brain and its relevance for the development of AD. *Neurology.* 2002;58(12):1791–800.
39. Šimić G, Babić Leko M, Wray S, Harrington CR, Delalle I, Jovanov-Milošević N, i ostalisur. Monoaminergic neuropathology in Alzheimer's disease. *Prog Neurobiol.* 2017;151:101–38.
40. Braak H, Braak E. Neuropathological staging of Alzheimer-related changes. *Acta Neuropathol* 1991;82(4):239–59.
41. Aisen PS. The potential of anti-inflammatory drugs for the treatment of Alzheimer's disease. *Lancet Neurol.* 2002;1(5):279–84.
42. Gibson GE, Huang HM. Oxidative stress in Alzheimer's disease. *Neurobiol Aging.* 2005;26(5):575–8.
43. Reddy PH, Beal MF. Are mitochondria critical in the pathogenesis of Alzheimer's disease? *Brain Res Rev.* 2005;49(3):618–32.
44. Masters CL, Simms G, Weinman NA, Multhaup G, McDonald BL, Beyreuther K. Amyloid plaque core protein in Alzheimer disease and Down syndrome. *Proc Natl Acad Sci.* 1985;82(12):4245–9.
45. Glenner GG, Wong CW. Alzheimer's disease: Initial report of the purification and characterization of a novel cerebrovascular amyloid protein. *Biochem Biophys Res Commun.* 1984;120(3):885–90.
46. Hardy JA, Higgins GA. Alzheimer's disease: The amyloid cascade hypothesis. *Science* 1992;256(5054):184–5.
47. Hardy J, Allsop D. Amyloid deposition as the central event in the aetiology of Alzheimer's disease. *Trends Pharmacol Sci.* 1991;12(C):383–8.
48. Hardy J. The amyloid hypothesis for Alzheimer's disease: a critical reappraisal. *J Neurochem.* 2009;110(4):1129-34.
49. Mawuenyega KG, Sigurdson W, Ovod V, Munsell L, Kasten T, Morris JC, i sur. Decreased clearance of CNS β -amyloid in Alzheimer's disease. *Science.* 2010;330(6012):1774.
50. Kang J, Lemaire H-G, Unterbeck A, Salbaum JM, Masters CL, Grzeschik KH, i sur. The precursor of Alzheimer's disease amyloid A4 protein resembles a cell-surface receptor. *Nat.* 1987;325(6106):733–6.

51. Haass C, Kaether C, Thinakaran G, Sisodia S. Trafficking and proteolytic processing of APP. *Cold Spring Harb Perspect Med.* 2012;2(5):a006270.
52. Hardy J, Selkoe DJ. The amyloid hypothesis of Alzheimer's disease: progress and problems on the road to therapeutics. *Science.* 2002;297(5580):353-6.
53. Babusikova E, Evinova A, Jurecekova J, Jesenak M, Dobrota D. Alzheimer's disease: definition, molecular and genetic factors. *Adv Underst Neurodegener Dis.* 2011.;
54. Lammich S, Kojro E, Postina R, Gilbert S, Pfeiffer R, Jasionowski M, i sur. Constitutive and regulated α -secretase cleavage of Alzheimer's amyloid precursor protein by a disintegrin metalloprotease. *Proc Natl Acad Sci.* 1999;96(7):3922-7.
55. Murphy MP, LeVine III H. Alzheimer's disease and the amyloid- β peptide. *J Alzheimer's Dis.* 2010;19(1):311-23.
56. Jarrett JT, Berger EP, Lansbury PT Jr. The carboxy terminus of the beta amyloid protein is critical for the seeding of amyloid formation: implications for the pathogenesis of Alzheimer's disease. *Biochemistry.* 1993;32(18):4693-7.
57. Selkoe DJ. Alzheimer's disease: genes, proteins, and therapy. *Physiol Rev.* 2001;81(2):741-66.
58. Tokuda T, Fukushima T, Ikeda S-I, Sekijima Y, Shoji S, Yanagisawa N, i sur. Plasma levels of amyloid β proteins A β 1-40 and A β 1-42(43) are elevated in Down's syndrome. *Ann Neurol.* 1997;41(2):271-3.
59. Jonsson T, Atwal JK, Steinberg S, Snaedal J, Jonsson P V., Bjornsson S, i sur. A mutation in APP protects against Alzheimer's disease and age-related cognitive decline. *Nat.* 2012;488(7409):96-9.
60. Kero M, Paetau A, Polvikoski T, Tanskanen M, Sulkava R, Jansson L, i sur. Amyloid precursor protein (APP) A673T mutation in the elderly Finnish population. *Neurobiol Aging.* 2013;34(5):1518.e1-1518.e3.
61. De Strooper B, Iwatsubo T, Wolfe MS. Presenilins and γ -secretase: structure, function, and role in Alzheimer disease. *Cold Spring Harb Perspect Med.* 2012;2(1):a006304.
62. Rumble B, Retallack R, Hilbich C, Simms G, Multhaup G, Martins R, i sur. Amyloid A4 protein and its precursor in Down's syndrome and Alzheimer's disease. *N Engl J Med.* 1989;320(22):1446-52.
63. Rovelet-Lecrux A, Hannequin D, Raux G, Meur N, Laquerrière A, Vital A, i sur. APP locus duplication causes autosomal dominant early-onset Alzheimer disease with cerebral amyloid angiopathy. *Nat Genet.* 2005;38(1):24-6.
64. Malnar M, Košiček M, Hećimović S. Alzheimerova bolest: od molekularnog mehanizma do rane dijagnoze. *Med Flum.* 2009;234-43.
65. Karran E, Mercken M, De Strooper B. The amyloid cascade hypothesis for Alzheimer's disease: an appraisal for the development of therapeutics. *Nat Rev Drug Discov.* 2011;10(9):698-712.
66. Weingarten MD, Lockwood AH, Hwo SY, Kirschner MW. A protein factor essential for microtubule assembly. *Proc Natl Acad Sci U S A.* 1975;72(5):1858-62.
67. Trabzuni D, Wray S, Vandrovцова J, Ramasamy A, Walker R, Smith C, i sur. MAPT expression and splicing is differentially regulated by brain region: relation to genotype and implication for tauopathies. *Hum Mol Genet.* 2012;21(18):4094-103.
68. Papasozomenos SC, Binder LI. Phosphorylation determines two distinct species of tau

- in the central nervous system. *Cell Motil Cytoskeleton*. 1987;8(3):210–26.
69. Bancher C, Brunner C, Lassmann H, Budka H, Jellinger K, Wiche G, i sur. Accumulation of abnormally phosphorylated τ precedes the formation of neurofibrillary tangles in Alzheimer's disease. *Brain Res*. 1989;477(1–2):90–9.
 70. Augustinack JC, Schneider A, Mandelkow EM, Hyman BT. Specific tau phosphorylation sites correlate with severity of neuronal cytopathology in Alzheimer's disease. *Acta Neuropathol*. 2002;103(1):26–35.
 71. Šimić G, Babić Leko M, Wray S, Harrington C, Delalle I, Jovanov-Milošević N, i sur. Tau protein hyperphosphorylation and aggregation in Alzheimer's disease and other tauopathies, and possible neuroprotective strategies. *Biomolecules*. 2016;6(1):6.
 72. Querfurth HW, LaFerla FM. Alzheimer's Disease. *N Engl J Med*. 2010;362(4):329–44.
 73. Khatoon S, Grundke-Iqbal I, Iqbal K. Brain levels of microtubule associated protein τ are elevated in Alzheimer's disease: A radioimmuno-slot- blot assay for nanograms of the protein. *J Neurochem*. 1992;59(2):750–3.
 74. Goedert M, Spillantini MG, Jakes R, Rutherford D, Crowther RA. Multiple isoforms of human microtubule-associated protein tau: sequences and localization in neurofibrillary tangles of Alzheimer's disease. *Neuron*. 1989;3(4):519–26.
 75. Hanes J, Zilka N, Bartkova M, Caletkova M, Dobrota D, Novak M. Rat tau proteome consists of six tau isoforms: Implication for animal models of human tauopathies. *J Neurochem*. 2009;108(5):1167–76.
 76. Neve RL, Harris P, Kosik KS, Kurnit DM, Donlon TA. Identification of cDNA clones for the human microtubule-associated protein tau and chromosomal localization of the genes for tau and microtubule-associated protein 2. *Mol Brain Res*. 1986;1(3):271–80.
 77. Goedert M, Jakes R. Expression of separate isoforms of human tau protein: correlation with the tau pattern in brain and effects on tubulin polymerization. *EMBO J*. 1990;9(13):4225.
 78. Mandelkow EM, Mandelkow E. Biochemistry and cell biology of tau protein in neurofibrillary degeneration. *Cold Spring Harb Perspect Med*. 2012;2(7):a006247.
 79. Gustke N, Trinczek B, Biernat J, Mandelkow EM, Mandelkow E. Domains of tau protein and interactions with microtubules. *Biochemistry*. 2002;33(32):9511–22.
 80. Šimić G, Diana A, Hof PR. Phosphorylation pattern of tau associated with distinct changes of the growth cone cytoskeleton. *Prog Mol Subcell Biol*. 2003;32:33–48.
 81. Ballatore C, Lee VM-Y, Trojanowski JQ. Tau-mediated neurodegeneration in Alzheimer's disease and related disorders. *Nat Rev Neurosci* 2007;8(9):663–72.
 82. Buée L, Bussièrè T, Buée-Scherrer V, Delacourte A, Hof PR. Tau protein isoforms, phosphorylation and role in neurodegenerative disorders. *Brain Res Rev*. 2000;33(1):95–130.
 83. Guo T, Noble W, Hanger DP. Roles of tau protein in health and disease. *Acta Neuropathol*. 2017;133(5):665.
 84. Janke C, Beck M, Stahl T, Holzer M, Brauer K, Bigl V, i sur. Phylogenetic diversity of the expression of the microtubule-associated protein tau: implications for neurodegenerative disorders. *Mol Brain Res*. 1999;68(1–2):119–28.
 85. Chambers CB, Sigurdsson EM, Hejna MJ, Lorens SA, Lee JM, Muma NA. Amyloid- β injection in rat amygdala alters tau protein but not mRNA expression. *Exp Neurol*.

2000;162(1):158–70.

86. Kosik KS, Orecchio LD, Bakalis S, Neve RL. Developmentally regulated expression of specific tau sequences. *Neuron*. 1989;2(4):1389–97.
87. Ferreira A, Lu Q, Orecchio L, Kosik KS. Selective phosphorylation of adult tau isoforms in mature hippocampal neurons exposed to fibrillar A β . *Mol Cell Neurosci*. 1997;9(3):220–34.
88. Tatebayashi Y, Iqbal K, Grundke-Iqbal I. Dynamic regulation of expression and phosphorylation of tau by fibroblast growth factor-2 In neural progenitor cells from adult rat hippocampus. *J Neurosci*. 1999;19(13):5245–54.
89. Gorath M, Stahnke T, Mronga T, Goldbaum O, Richter-Landsberg C. Developmental changes of tau protein and mRNA in cultured rat brain oligodendrocytes. *Glia*. 2001;36(1):89–101.
91. Lindwall G, Cole RD. Phosphorylation affects the ability of tau protein to promote microtubule assembly. *J Biol Chem*. 1984;259(8):5301-5.
92. Hasegawa M, Morishima-Kawashima M, Takio K, Suzuki M, Titani K, Ihara Y. Protein sequence and mass spectrometric analyses of tau in the Alzheimer's disease brain. *J Biol Chem*. 1992;267(24):17047–54.
93. Arriagada PV., Growdon JH, Hedley-Whyte ET, Hyman BT. Neurofibrillary tangles but not senile plaques parallel duration and severity of Alzheimer's disease. *Neurology*. 1992;42(3):631–9.
94. Guillozet AL, Weintraub S, Mash DC, Mesulam MM. Neurofibrillary tangles, amyloid, and memory in aging and mild cognitive impairment. *Arch Neurol*. 2003;60(5):729–36.
95. Bramblett GT, Goedert M, Jakes R, Merrick SE, Trojanowski JQ, Lee VMY. Abnormal tau phosphorylation at Ser396 in Alzheimer's disease recapitulates development and contributes to reduced microtubule binding. *Neuron*. 1993;10(6):1089–99.
96. Iqbal K, Liu F, Gong CX, Grundke-Iqbal I. Tau in Alzheimer disease and related tauopathies. *Curr Alzheimer Res*. 2010;7(8):656–64.
97. Hanger DP, Anderton BH, Noble W. Tau phosphorylation: the therapeutic challenge for neurodegenerative disease. *Trends Mol Med*. 2009;15(3):112–9.
98. Mandelkow EM, Mandelkow E. Tau in Alzheimer's disease. *Trends Cell Biol*. 1998;8(11):425–7.
99. Skrabana R, Kontsek P, Mederlyova A, Iqbal K, Novak M. Folding of Alzheimer's core PHF subunit revealed by monoclonal antibody 423. *FEBS Lett*. 2004;568(1–3):178–82.
100. Alonso AC, Zaidi T, Grundke-Iqbal I, Iqbal K. Role of abnormally phosphorylated tau in the breakdown of microtubules in Alzheimer disease. *Proc Natl Acad Sci U S A*. 1994;91(12):5562.
101. Iqbal K, Del C. Alonso A, Chen S, Chohan MO, El-Akkad E, Gong CX, i sur. Tau pathology in Alzheimer disease and other tauopathies. *Biochim Biophys Acta - Mol Basis Dis*. 2005;1739(2–3):198–210.
102. Sengupta A, Kabat J, Novak M, Wu Q, Grundke-Iqbal I, Iqbal K. Phosphorylation of tau at both Thr 231 and Ser 262 is required for maximal inhibition of its binding to microtubules. *Arch Biochem Biophys*. 1998;357(2):299–309.
103. Mondragón-Rodríguez S, Perry G, Luna-Muñoz J, Acevedo-Aquino MC, Williams S. Phosphorylation of tau protein at sites Ser396–404 is one of the earliest events in

- Alzheimer's disease and Down syndrome. *Neuropathol Appl Neurobiol.* 2014;40(2):121–35.
104. Braak H, Alafuzoff I, Arzberger T, Kretschmar H, Del Tredici K. Staging of Alzheimer disease-associated neurofibrillary pathology using paraffin sections and immunocytochemistry. *Acta Neuropathol.* 2006;112(4):389–404.
 105. Mair W, Muntel J, Tepper K, Tang S, Biernat J, Seeley WW, i sur. FLEXITau: Quantifying post-translational modifications of tau protein in vitro and in human disease. *Anal Chem.* 2016;88(7):3704–14.
 106. Cohen TJ, Guo JL, Hurtado DE, Kwong LK, Mills IP, Trojanowski JQ, i sur. The acetylation of tau inhibits its function and promotes pathological tau aggregation. *Nat Commun.* 2011;2(1):1–9.
 107. Min SW, Cho SH, Zhou Y, Schroeder S, Haroutunian V, Seeley WW, i sur. Acetylation of tau inhibits its degradation and contributes to tauopathy. *Neuron.* 2010;67(6):953–66.
 108. Carlomagno Y, Chung D eun C, Yue M, Castanedes-Casey M, Madden BJ, Dunmore J, i sur. An acetylation–phosphorylation switch that regulates tau aggregation propensity and function. *J Biol Chem.* 2017;292(37):15277–86.
 109. Cook C, Carlomagno Y, Gendron TF, Dunmore J, Scheffel K, Stetler C, i sur. Acetylation of the KXGS motifs in tau is a critical determinant in modulation of tau aggregation and clearance. *Hum Mol Genet.* 2014;23(1):104–16.
 110. Cripps D, Thomas SN, Jeng Y, Yang F, Davies P, Yang AJ. Alzheimer disease-specific conformation of hyperphosphorylated paired helical filament-tau is polyubiquitinated through Lys-48, Lys-11, and Lys-6 ubiquitin conjugation. *J Biol Chem.* 2006;281(16):10825–38.
 111. Thomas SN, Funk KE, Wan Y, Liao Z, Davies P, Kuret J, i sur. Dual modification of Alzheimer's disease PHF-tau protein by lysine methylation and ubiquitylation: a mass spectrometry approach. *Acta Neuropathol* 2011;123(1):105–17.
 112. Funk KE, Thomas SN, Schafer KN, Cooper GL, Liao Z, Clark DJ, i sur. Lysine methylation is an endogenous post-translational modification of tau protein in human brain and a modulator of aggregation propensity. *Biochem J.* 2014;462(1):77–88.
 113. Braak H, Rüb U, Schultz C, Del Tredici K. Vulnerability of cortical neurons to Alzheimer's and Parkinson's diseases. *J Alzheimers Dis.* 2006;9(3):35–44.
 114. Hurtado DE, Molina-Porcel L, Iba M, Aboagye AK, Paul SM, Trojanowski JQ, i sur. A β accelerates the spatiotemporal progression of tau pathology and augments tau amyloidosis in an Alzheimer mouse model. *Am J Pathol.* 2010;177(4):1977–88.
 115. Dolorfo L. Cynthia, Amaral G. David. Entorhinal cortex of the rat: Organization of intrinsic connections - Dolorfo -. *J Comp Neurol.* 1988;398:49–82.
 116. Steward O. Topographic organization of the projections from the entorhinal area to the hippocampal formation of the rat. *J Comp Neurol.* 1976;167(3):285–314.
 117. Steward O, Scoville SA. Cells of origin of entorhinal cortical afferents to the hippocampus and fascia dentata of the rat. *J Comp Neurol.* 1976;169(3):347–70.
 118. Naber PA, Lopes Da Silva FH, Witter MP. Reciprocal connections between the entorhinal cortex and hippocampal fields CA1 and the subiculum are in register with the projections from CA1 to the subiculum. *Hippocampus.* 2001;11(2):99–104.

119. Kerr KM, Agster KL, Furtak SC, Burwell RD. Functional neuroanatomy of the parahippocampal region: The lateral and medial entorhinal areas. *Hippocampus*. 2007;17(9):697–708.
120. Wouterlood FG. Spotlight on the neurones (I): cell types, local connectivity, microcircuits, and distribution of markers. *Parahippocampal Reg Role Cogn Funct*. 2012;60–88.
121. Germroth P, Schwerdtfeger WK, Buhl EH. Morphology of identified entorhinal neurons projecting to the hippocampus. A light microscopical study combining retrograde tracing and intracellular injection. *Neuroscience*. 1989;30(3):683–91.
122. Germroth P, Schwerdtfeger WK, Buhl EH. GABAergic neurons in the entorhinal cortex project to the hippocampus. *Brain Res*. 1989;494(1):187–92.
123. Caballero-Bleda M, Witter MP. Projections from the presubiculum and the parasubiculum to morphologically characterized entorhinal-hippocampal projection neurons in the rat. *Exp Brain Res*. 1994;101(1):93–108.
124. Segal M, Landis SC. Afferents to the septal area of the rat studied with the method of retrograde axonal transport of horseradish peroxidase. *Brain Res*. 1974;82(2):263–8.
125. Schwartz SP, Coleman PD. Neurons of origin of the perforant path. *Exp Neurol*. 1981;74(1):305–12.
126. Köhler C. A projection from the deep layers of the entorhinal area to the hippocampal formation in the rat brain. *Neurosci Lett*. 1985;56(1):13–9.
127. Dugladze T, Heinemann U, Gloveli T. Entorhinal cortex projection cells to the hippocampal formation in vitro. *Brain Res. j* 2001;905(1–2):224–31.
128. Van Groen T, Wyss JM. Connections of the retrosplenial granular b cortex in the rat. *J Comp Neurol*. 2003;463(3):249–63.
129. Hjorth-Simonsen A. Projection of the lateral part of the entorhinal area to the hippocampus and fascia dentata. *J Comp Neurol*. 1972;146(2):219–31.
130. Steward O. Topographic organization of the projections from the entorhinal area to the hippocampal formation of the rat. *J Comp Neurol*. 1976;167(3):285–314.
131. Michael Wyss J. An autoradiographic study of the efferent connections of the entorhinal cortex in the rat. *J Comp Neurol*. 1981;199(4):495–512.
132. Witter MP, Groenewegen HJ, Lopes da Silva FH, Lohman AHM. Functional organization of the extrinsic and intrinsic circuitry of the parahippocampal region. *Prog Neurobiol*. 1989;33(3):161–253.
133. Ruth RE, Collier TJ, Routtenberg A. Topography between the entorhinal cortex and the dentate septotemporal axis in rats: I. Medial and intermediate entorhinal projecting cells. *J Comp Neurol*. 1982;209(1):69–78.
134. Witter MP, Wouterlood FG, Naber PA, Van Haeften T. Anatomical organization of the parahippocampal-hippocampal network. *Ann N Y Acad Sci*. 2000;911:1–24.
135. Cappaert NLM, Van Strien NM, Witter MP. *Hippocampal Formation*. Rat Nerv Syst Fourth Ed. 2015;511–73.
136. Lorente de Nó R. Studies on the structure of the cerebral cortex. II. Continuation of the study of the ammonic system, *J. Psychol. Neurol.*, 1934;46:113.
137. Köhler C. Intrinsic connections of the retrohippocampal region in the rat brain. II. The

- medial entorhinal area. *J Comp Neurol*. 1986;246(2):149–69.
138. Urban NN, Henze DA, Barrionuevo G. Amplification of perforant-path EPSPs in CA3 pyramidal cells by LVA calcium and sodium channels. *J Neurophysiol*. 1998;80(3):1558–61.
 139. Tamamaki N, Nojyo Y. Projection of the entorhinal layer II neurons in the rat as revealed by intracellular pressure-injection of neurobiotin. *Hippocampus*. 1993;3(4):471–80.
 140. Witter MP. Organization of the entorhinal—hippocampal system: A review of current anatomical data. *Hippocampus*. 1993;3(S1):33–44.
 141. Ruth RE, Collier TJ, Routtenberg A. Topographical relationship between the entorhinal cortex and the septotemporal axis of the dentate gyrus in rats: II. Cells projecting from lateral entorhinal subdivision. *J Comp Neurol*. 1988;270(4):506–16.
 142. Chevaleyre V, Siegelbaum SA. Strong CA2 pyramidal neuron synapses define a powerful disynaptic cortico-hippocampal loop. *Neuron*. 2010;66(4):560–72.
 143. Honda Y, Sasaki H, Umitsu Y, Ishizuka N. Zonal distribution of perforant path cells in layer III of the entorhinal area projecting to CA1 and subiculum in the rat. *Neurosci Res*. 2012;74(3–4):200–9.
 144. Lingenhöhl K, Finch DM. Morphological characterization of rat entorhinal neurons in vivo: soma-dendritic structure and axonal domains. *Exp Brain Res*. 1991;84(1):57–74.
 145. Naber PA, Witter MP, Lopes Da Silva FH. Networks of the hippocampal memory system of the rat. The pivotal role of the subiculum. *Ann N Y Acad Sci*. 2000;911:392–403.
 146. Baks-Te Bulte L, Wouterlood FG, Vinkenoog M, Witter MP. Entorhinal projections terminate onto principal neurons and interneurons in the subiculum: A quantitative electron microscopical analysis in the rat. *Neuroscience*. 2005;136(3):729–39.
 147. Goldowitz D, White WF, Steward O, Lynch G, Cotman C. Anatomical evidence for a projection from the entorhinal cortex to the contralateral dentate gyrus of the rat. *Exp Neurol*. 1975;47(3):433–41.
 148. Köhler C. Intrinsic connections of the retrohippocampal region in the rat brain: III. The lateral entorhinal area. *J Comp Neurol*. 1988;271(2):208–28.
 149. van Groen T, Wyss JM. The connections of presubiculum and parasubiculum in the rat. *Brain Res*. 1990;518(1–2):227–43.
 150. van Groen T, Wyss JM. The postsubicular cortex in the rat: characterization of the fourth region of the subicular cortex and its connections. *Brain Res*. 1990;529(1–2):165–77.
 151. Kealy J, Commins S. The rat perirhinal cortex: A review of anatomy, physiology, plasticity, and function. *Prog Neurobiol*. 2011;93(4):522–48.
 152. Burwell RD, Amaral DG. Perirhinal and postrhinal cortices of the rat: interconnectivity and connections with the entorhinal cortex . 1998;391(3):293–321.
 153. Swanson LW, Kohler C. Anatomical evidence for direct projections from the entorhinal area to the entire cortical mantle in the rat. *J Neurosci*. 1986;6(10):3010–23.
 154. Insausti R, Herrero MT, Witter MP. Entorhinal cortex of the rat: cytoarchitectonic subdivisions and the origin and distribution of cortical efferents *Hippocampus*. 1997;7(2):146–83.
 155. Agster KL, Burwell RD. Cortical efferents of the perirhinal, postrhinal, and entorhinal cortices of the rat. *Hippocampus*. 2009;19(12):1159–86.

156. Miller EJ, Saint Marie LR, Breier MR, Swerdlow NR. Pathways from the ventral hippocampus and caudal amygdala to forebrain regions that regulate sensorimotor gating in the rat. *Neuroscience*. 2010;165(2):601–11.
157. Hoover WB, Vertes RP. Anatomical analysis of afferent projections to the medial prefrontal cortex in the rat. *Brain Struct Funct*. 2007;212(2):149–79.
158. Condé F, Maire-lepoivre E, Audinat E, Crépel F. Afferent connections of the medial frontal cortex of the rat. II. Cortical and subcortical afferents. *J Comp Neurol*. 1995;352(4):567–93.
159. Delatour B, Witter MP. Projections from the parahippocampal region to the prefrontal cortex in the rat: Evidence of multiple pathways. *Eur J Neurosci*. 2002;15(8):1400–7.
160. Wyass JM, Van Groen T. Connections between the retrosplenial cortex and the hippocampal formation in the rat: A review. *Hippocampus*. 1992;2(1):1–11.
161. Behan M, Haberly LB. Intrinsic and efferent connections of the endopiriform nucleus in rat. *J Comp Neurol*. 1999;408(4):532–48.
162. Haberly LB, Price JL. Association and commissural fiber systems of the olfactory cortex of the rat. I. Systems originating in the piriform cortex and adjacent areas. *J Comp Neurol*. 1978;178(4):711–40.
163. Swanson LW, Cowan WM. An autoradiographic study of the organization of the efferent connections of the hippocampal formation in the rat. *J Comp Neurol*. 1977;172(1):49–84.
164. Alonso A, Köhler C. A study of the reciprocal connections between the septum and the entorhinal area using anterograde and retrograde axonal transport methods in the rat brain. *J Comp Neurol*. 1984;225(3):327–43.
165. Veening JG. Cortical afferents of the amygdaloid complex in the rat: An HRP study. *Neurosci Lett*. 1978;8(3):191–5.
166. Ottersen OP. Connections of the amygdala of the rat. IV: Corticoamygdaloid and intraamygdaloid connections as studied with axonal transport of horseradish peroxidase. *J Comp Neurol*. 1982;205(1):30–48.
167. McDonald AJ, Mascagni F. Projections of the lateral entorhinal cortex to the amygdala: a *Phaseolus vulgaris* leucoagglutinin study in the rat. *Neuroscience*. 1997;77(2):445–59.
168. Shi C., Cassell MD. Perirhinal cortex projections to the amygdaloid complex and hippocampal formation in the rat. *J Comp Neurol*. 1999;406(3):299–328.
169. Pitkänen A, Pikkarainen M, Nurminen N, Ylinen A. Reciprocal Connections between the Amygdala and the Hippocampal Formation, Perirhinal Cortex, and Postrhinal Cortex in Rat: A Review. *Ann N Y Acad Sci*. 2000;911(1):369–91.
170. Michael Wyss J. An autoradiographic study of the efferent connections of the entorhinal cortex in the rat. *J Comp Neurol*. 1981;199(4):495–512.
171. Phillipson OT, Griffiths AC. The topographic order of inputs to nucleus accumbens in the rat. *Neuroscience*. 1985;16(2):275–96.
172. Wright NF, Erichsen JT, Vann SD, O'Mara SM, Aggleton JP. Parallel but separate inputs from limbic cortices to the mammillary bodies and anterior thalamic nuclei in the rat. *J Comp Neurol*. 2010;518(12):2334–54.
173. McKenna JT, Vertes RP. Afferent projections to nucleus reuniens of the thalamus. *J*

- Comp Neurol. 2004;480(2):115–42.
174. Giannakopoulos P, Herrmann FR, Bussière T, Bouras C, Kövari E, Perl DP, i sur. Tangle and neuron numbers, but not amyloid load, predict cognitive status in Alzheimer's disease. *Neurology*. 2003;60(9):1495–500.
 175. Nelson PT, Alafuzoff I, Bigio EH, Bouras C, Braak H, Cairns NJ, i sur. Correlation of Alzheimer disease neuropathologic changes with cognitive status: a review of the literature. *J Neuropathol Exp Neurol*. 2012;71(5):362-81.
 176. Šimić G, Gnjidić M, Kostović I. Cytoskeletal changes as an alternative view on pathogenesis of Alzheimer's disease. *Period Biol*. 1998;100:165–173.
 177. Saito Y, Ruberu NN, Sawabe M, Arai T, Tanaka N, Kakuta Y, i sur. Staging of argyrophilic grains: An age-associated tauopathy. *J Neuropathol Exp Neurol*. 2004;63(9):911–8.
 178. Verny M, Jellinger KA, Hauw JJ, Bancher C, Litvan I, Agid Y. Progressive supranuclear palsy: A clinicopathological study of 21 cases. *Acta Neuropathol*. 1996;91(4):427–31.
 179. Irwin DJ, Brettschneider J, McMillan CT, Cooper F, Olm C, Arnold SE, i sur. Deep clinical and neuropathological phenotyping of Pick disease. *Ann Neurol*. 2016;79(2):272–87.
 180. Aguzzi A, Rajendran L. The transcellular spread of cytosolic amyloids, prions, and prionoids. *Neuron*. 2009;64(6):783-90.
 181. Clavaguera F, Lavenir I, Falcon B, Frank S, Goedert M, Tolnay M. "Prion-Like" templated misfolding in tauopathies. *Brain Pathol*. 2013;23(3):342–9.
 182. Frost B, Jacks RL, Diamond MI. Propagation of tau misfolding from the outside to the inside of a cell. *J Biol Chem*. 2009;284(19):12845–52.
 183. Goedert M, Clavaguera F, Tolnay M. The propagation of prion-like protein inclusions in neurodegenerative diseases. *Trends Neurosci*. 2010;33(7):317–25.
 184. Hall GF, Patuto BA. Is tau ready for admission to the prion club?. *Prion*. 2012;1;6(3):223-33. doi: 10.4161/pri.19912. Epub 2012 Jul 1. PMID: 22561167; PMCID: PMC3399531.
 185. Prusiner SB. Novel proteinaceous infectious particles cause scrapie. *Science*. 1982; 9;216(4542):136-44.
 186. Liberski PP. Prion, prionoids and infectious amyloid. *Parkinsonism Relat Disord*. 2014;20(1):S80–4.
 187. Jucker M, Walker LC. Self-propagation of pathogenic protein aggregates in neurodegenerative diseases. *Nat*. 2013;501(7465):45–51.
 188. Telling GC, Parchi P, DeArmond SJ, Cortelli P, Montagna P, Gabizon R, i sur. Evidence for the conformation of the pathologic isoform of the prion protein enciphering and propagating prion diversity. *Science*. 1996;274(5295):2079–82.
 189. Jörg Degenhardt , Hiltbold I, Köllner TG, Frey M, Gierl A, Gershenzon J, i sur. Inclusion formation and neuronal cell death through neuron-to-neuron transmission of α -synuclein. *Proc Natl Acad Sci*. 2009;106(31):13010–5.
 190. Hu X, Crick SL, Bu G, Frieden C, Pappu R V., Lee JM. Amyloid seeds formed by cellular uptake, concentration, and aggregation of the amyloid-beta peptide. *Proc Natl Acad Sci*. 2009;106(48):20324–9.
 191. Luk KC, Kehm VM, Zhang B, O'Brien P, Trojanowski JQ, Lee VMY. Intracerebral inoculation of pathological α -synuclein initiates a rapidly progressive neurodegenerative α -synucleinopathy in mice. *J Exp Med*. 2012;209(5):975–86.

192. Luk KC, Kehm V, Carroll J, Zhang B, O'Brien P, Trojanowski JQ, i sur. Pathological α -synuclein transmission initiates Parkinson-like neurodegeneration in nontransgenic mice. *Science*.2012;338(6109):949–53.
193. Mougenot AL, Nicot S, Bencsik A, Morignat E, Verchère J, Lakhdar L, i sur. Prion-like acceleration of a synucleinopathy in a transgenic mouse model. *Neurobiol Aging*. 2012;33(9):2225–8.
194. Morales R, Duran-Aniotz C, Castilla J, Estrada LD, Soto C. De novo induction of amyloid- β deposition in vivo. *Mol Psychiatry*.2011;17(12):1347–53.
195. Bousset L, Pieri L, Ruiz-Arlandis G, Gath J, Jensen PH, Habenstein B, i sur. Structural and functional characterization of two alpha-synuclein strains. *Nat Commun*. 2013;4(1):1–13.
196. Peelaerts W, Bousset L, Van Der Perren A, Moskalyuk A, Pulizzi R, Giugliano M, i sur. α -Synuclein strains cause distinct synucleinopathies after local and systemic administration. *Nat*.2015;522(7556):340–4.
197. De Calignon A, Polydoro M, Suárez-Calvet M, William C, Adamowicz DH, Kopeikina KJ, i sur. Propagation of tau pathology in a model of early Alzheimer's disease. *Neuron*. 2012;73(4):685–97.
198. Liu L, Drouet V, Wu JW, Witter MP, Small SA, Clelland C, i sur. Trans-synaptic spread of tau pathology in vivo. *Ikezu T, PLoS One*. 2012;7(2):e31302.
199. Ahmed Z, Cooper J, Murray TK, Garn K, McNaughton E, Clarke H, i sur. A novel in vivo model of tau propagation with rapid and progressive neurofibrillary tangle pathology: The pattern of spread is determined by connectivity, not proximity. *Acta Neuropathol*. 2014;127(5):667–83.
200. Dujardin S, Lecolle K, Caillierez R, Begard S, Zommer N, Lachaud C, i sur. Neuron-to-neuron wild-type tau protein transfer through a trans-synaptic mechanism: relevance to sporadic tauopathies. *Acta Neuropathol Commun* 2014;2(1):14.
201. Iba M, McBride JD, Guo JL, Zhang B, Trojanowski JQ, Lee VMY. Tau pathology spread in PS19 tau transgenic mice following locus coeruleus (LC) injections of synthetic tau fibrils is determined by the LC's afferent and efferent connections. *Acta Neuropathol*. 2015;130(3):349–62.
202. Peeraer E, Bottelbergs A, Van Kolen K, Stancu I-C, Vasconcelos B, Mahieu M, i sur. Intracerebral injection of preformed synthetic tau fibrils initiates widespread tauopathy and neuronal loss in the brains of tau transgenic mice. *Neurobiol Dis*. 2015;73:83–95.
203. Iba M, Guo JL, McBride JD, Zhang B, Trojanowski JQ, Lee VM-Y. Synthetic tau fibrils mediate transmission of neurofibrillary tangles in a transgenic mouse model of Alzheimer's-like tauopathy. *J Neurosci*. 2013;33(3):1024–37.
204. Dujardin S, Hyman BT. Tau Prion-Like Propagation: State of the art and current challenges. *Adv Exp Med Biol*. 2019;1184:305–25.
205. Colin M, Dujardin S, Schraen-Maschke S, Meno-Tetang G, Duyckaerts C, Courade JP, i sur. From the prion-like propagation hypothesis to therapeutic strategies of anti-tau immunotherapy. *Acta Neuropathol*. 2020;139(1):3–25.
206. Kowal J, Tkach M, Théry C. Biogenesis and secretion of exosomes. *Curr Opin Cell Biol*. 2014;29(1):116–25.
207. Rajendran L, Bali J, Barr MM, Court FA, Krämer-Albers EM, Picou F, i sur Emerging roles of extracellular vesicles in the nervous system. *J Neurosci*. 2014;34(46):15482–9.

208. Fevrier B, Vilette D, Archer F, Loew D, Faigle W, Vidal M, i sur. Cells release prions in association with exosomes. *Proc Natl Acad Sci U S A*. 2004;101(26):9683–8.
209. Rajendran L, Honsho M, Zahn TR, Keller P, Geiger KD, Verkade P, i sur. Alzheimer's disease β -amyloid peptides are released in association with exosomes. *Proc Natl Acad Sci U S A*. 2006;103(30):11172–7.
210. Lee HJ, Patel S, Lee SJ. Intravesicular localization and exocytosis of α -synuclein and its aggregates. *J Neurosci*. 2005;25(25):6016–24.
211. Alvarez-Erviti L, Seow Y, Yin H, Betts C, Lakhai S, Wood MJA. Delivery of siRNA to the mouse brain by systemic injection of targeted exosomes. *Nat Biotechnol*. 2011;29(4):341–5.
212. Dujardin S, Bégard S, Caillierez R, Lachaud C, Delattre L, Carrier S, i sur. Ectosomes: A new mechanism for non-exosomal secretion of tau protein. *PLoS One*. 2014;9(6):e100760.
213. Katsinelos T, Zeitler M, Dimou E, Karakatsani A, Müller HM, Nachman E, i sur. Unconventional secretion mediates the trans-cellular spreading of tau. *Cell Rep*. 2018;23(7):2039–55.
214. Calafate S, Buist A, Miskiewicz K, Vijayan V, Daneels G, de Strooper B, i sur. Synaptic contacts enhance cell-to-cell tau pathology propagation. *Cell Rep*. 2015;11(8):1176–83.
215. Frost B, Jacks RL, Diamond MI. Propagation of tau misfolding from the outside to the inside of a cell. *J Biol Chem*. 2009;284(19):12845–52.
216. Kfoury N, Holmes BB, Jiang H, Holtzman DM, Diamond MI. Trans-cellular propagation of tau aggregation by fibrillar species. *J Biol Chem*. 2012;287(23):19440–51.
217. Nobuhara CK, DeVos SL, Commins C, Wegmann S, Moore BD, Roe AD, i sur. Tau antibody targeting pathological species blocks neuronal uptake and interneuron propagation of tau in vitro. *Am J Pathol*. 2017;187(6):1399–412.
218. Takeda S, Wegmann S, Cho H, Devos SL, Commins C, Roe AD, i sur. Neuronal uptake and propagation of a rare phosphorylated high-molecular-weight tau derived from Alzheimer's disease brain. *Nat Commun*. 2015;6(1):1–15.
219. Usenovic M, Niroomand S, Drolet RE, Yao L, Gaspar RC, Hatcher NG, i sur. Internalized tau oligomers cause neurodegeneration by inducing accumulation of pathogenic tau in human neurons derived from induced pluripotent stem cells. *J Neurosci*. 2015;35(42):14234–50.
220. Martini-Stoica H, Cole AL, Swartzlander DB, Chen F, Wan YW, Bajaj L, i sur. TFEB enhances astroglial uptake of extracellular tau species and reduces tau spreading. *J Exp Med*. 2018;215(9):2355–77.
221. Piacentini R, Li Puma DD, Mainardi M, Lazzarino G, Tavazzi B, Arancio O, i sur. Reduced gliotransmitter release from astrocytes mediates tau-induced synaptic dysfunction in cultured hippocampal neurons. *Glia*. 2017;65(8):1302–16.
222. Castillo-Carranza DL, Gerson JE, Sengupta U, Guerrero-Muñoz MJ, Lasagna-Reeves CA, Kayed R. Specific targeting of tau oligomers in htau mice prevents cognitive impairment and tau toxicity following injection with brain-derived tau oligomeric seeds. *J Alzheimer's Dis*. 2014;40(s1):S97–111.
223. Calafate S, Flavin W, Verstreken P, Moechars D. Loss of bin1 promotes the propagation of tau pathology. *Cell Rep*. 2016;17(4):931–40.
224. Falcon B, Noad J, McMahon H, Randow F, Goedert M. Galectin-8-mediated selective

- autophagy protects against seeded tau aggregation. *J Biol Chem.* 2018;293(7):2438–51.
225. Holmes BB, DeVos SL, Kfoury N, Li M, Jacks R, Yanamandra K, i sur. Heparan sulfate proteoglycans mediate internalization and propagation of specific proteopathic seeds. *Proc Natl Acad Sci U S A.* 2013;110(33).
226. Michel CH, Kumar S, Pinotsi D, Tunnacliffe A, George-Hyslop PS, Mandelkow E, i sur. Extracellular monomeric tau protein is sufficient to initiate the spread of tau protein pathology. *J Biol Chem.* 2014;289(2):956–67.
227. Rauch JN, Chen JJ, Sorum AW, Miller GM, Sharf T, See SK, i sur. Tau internalization is regulated by 6-o sulfation on heparan sulfate proteoglycans (HSPGs). *Sci Reports.*2018;8(1):1–10.
228. Flavin WP, Bousset L, Green ZC, Chu Y, Skarpathiotis S, Chaney MJ, i sur. Endocytic vesicle rupture is a conserved mechanism of cellular invasion by amyloid proteins. *Acta Neuropathol.*2017;134(4):629–53.
229. Silva JM, Rodrigues S, Sampaio-Marques B, Gomes P, Neves-Carvalho A, Dioli C, i sur. Dysregulation of autophagy and stress granule-related proteins in stress-driven Tau pathology. *Cell Death Differ.*2018;26(8):1411–27.
230. Abounit S, Wu JW, Duff K, Victoria GS, Zurzolo C. Tunneling nanotubes: A possible highway in the spreading of tau and other prion-like proteins in neurodegenerative diseases. *Prion.* 2016;10(5):344-351.
231. Tardivel M, Bégard S, Bousset L, Dujardin S, Coens A, Melki R, i sur. Tunneling nanotube (TNT)-mediated neuron-to neuron transfer of pathological tau protein assemblies. *Acta Neuropathol Commun.* 2016;4(1):117.
232. Gousset K, Schiff E, Langevin C, Marijanovic Z, Caputo A, Browman DT, i sur. Prions hijack tunnelling nanotubes for intercellular spread. *Nat Cell Biol* 2009;11(3):328–36.
233. Sowinski S, Jolly C, Berninghausen O, Purbhoo MA, Chauveau A, Köhler K, i sur. Membrane nanotubes physically connect T cells over long distances presenting a novel route for HIV-1 transmission. *Nat Cell Biol.*2008;10(2):211–9.
234. Dujardin S, Hyman BT. Tau prion-like propagation: state of the art and current challenges. *Adv Exp Med Biol.* 2019;1184:305–25.
235. Friedhoff P, Von Bergen M, Mandelkow EM, Davies P, Mandelkow E. A nucleated assembly mechanism of Alzheimer paired helical filaments. *Proc Natl Acad Sci U S A.* 1998;95(26):15712–7.
236. Guo JL, Lee VMY. Seeding of normal tau by pathological tau conformers drives pathogenesis of Alzheimer-like tangles. *J Biol Chem.* 2011;286(17):15317–31.
237. Clavaguera F, Bolmont T, Crowther RA, Abramowski D, Frank S, Probst A, i sur. Transmission and spreading of tauopathy in transgenic mouse brain. *Nat Cell Biol.* 2009;11(7):909–13.
238. Buée L, Bussièrè T, Buée-Scherrer V, Delacourte A, Hof PR. Tau protein isoforms, phosphorylation and role in neurodegenerative disorders. *Brain Res Brain Res Rev.* 2000;33(1):95-130.
239. Clavaguera F, Akatsu H, Fraser G, Crowther RA, Frank S, Hench J, i sur. Brain homogenates from human tauopathies induce tau inclusions in mouse brain. *Proc Natl Acad Sci U S A.* 2013;110(23):9535–40.
240. Mirbaha H, Chen D, Morazova OA, Ruff KM, Sharma AM, Liu X, i sur. Inert and seed-

- competent tau monomers suggest structural origins of aggregation. *Elife*. 1 2018.;7.
241. Jackson SJ, Kerridge C, Cooper J, Cavallini A, Falcon B, Cella C V., i sur. Short fibrils constitute the major species of seed-competent tau in the brains of mice transgenic for human P301S tau. *J Neurosci*. 2016;36(3):762–72.
 242. Lasagna-Reeves CA, Castillo-Carranza DL, Sengupta U, Guerrero-Munoz MJ, Kiritoshi T, Neugebauer V, i sur. Alzheimer brain-derived tau oligomers propagate pathology from endogenous tau. *Sci Rep*. 2012;2(1):700.
 243. Takeda S, Wegmann S, Cho H, DeVos SL, Commins C, Roe AD, i sur. Neuronal uptake and propagation of a rare phosphorylated high-molecular-weight tau derived from Alzheimer's disease brain. *Nat Commun*. 2015;6:8490.
 244. Kim D, Lim S, Haque MM, Ryoo N, Hong HS, Rhim H, i ostali. Identification of disulfide cross-linked tau dimer responsible for tau propagation. *Sci Rep*. 2015;5.
 245. Maeda S, Takashima A. Tau oligomers: advances in experimental medicine and biology. Springer; 2019;373–80.
 246. Lasagna-Reeves CA, Castillo-Carranza DL, Guerrero-Muñoz MJ, Jackson GR, Kayed R. Preparation and characterization of neurotoxic tau oligomers. *Biochemistry*. 2010;49(47):10039–41.
 247. Lasagna-Reeves CA, Castillo-Carranza DL, Sengupta U, Clos AL, Jackson GR, Kayed R. Tau oligomers impair memory and induce synaptic and mitochondrial dysfunction in wild-type mice. *Mol Neurodegener*. 2011;6(1):39.
 248. Boluda S, Iba M, Zhang B, Raible KM, Lee VMY, Trojanowski JQ. Differential induction and spread of tau pathology in young PS19 tau transgenic mice following intracerebral injections of pathological tau from Alzheimers disease or corticobasal degeneration brains. *Acta Neuropathol*. 2015;129(2):221–37.
 249. Clavaguera F, Hench J, Lavenir I, Schweighauser G, Frank S, Goedert M, i sur. Peripheral administration of tau aggregates triggers intracerebral tauopathy in transgenic mice. *Acta Neuropathol*. 2014;127(2):299–301.
 250. Dai CL, Hu W, Tung YC, Liu F, Gong CX, Iqbal K. Tau passive immunization blocks seeding and spread of Alzheimer hyperphosphorylated tau-induced pathology in 3 × Tg-AD mice. *Alzheimers Res Ther*. 2018;10(1).
 251. Gibbons GS, Banks RA, Kim B, Xu H, Changolkar L, Leight SN, i sur. GFP-mutant human tau transgenic mice develop tauopathy following cns injections of alzheimer's brain-derived pathological tau or synthetic mutant human tau fibrils. *J Neurosci*. 2017;37(47):11485.
 252. Stancu I-C, Vasconcelos B, Ris L, Wang P, Villers A, Peeraer E, i sur. Templated misfolding of Tau by prion-like seeding along neuronal connections impairs neuronal network function and associated behavioral outcomes in Tau transgenic mice. *Acta Neuropathol*. 2015;129(6):875–94.
 253. Kaufman SK, Sanders DW, Thomas TL, Ruchinskas AJ, Vaquer-Alicea J, Sharma AM, i sur. Tau prion strains dictate patterns of cell pathology, progression rate, and regional vulnerability in vivo. *Neuron*. 2016;92(4).
 254. Smolek T, Jadhav S, Brezovakova V, Cubinkova V, Valachova B, Novak P, i sur. First-in-rat study of human alzheimer's disease tau propagation. *Mol Neurobiol*. 2019;56(1):621–31.
 255. Clavaguera F, Bolmont T, Crowther RA, Abramowski D, Frank S, Probst A, i sur.

- Transmission and spreading of tauopathy in transgenic mouse brain. *Nat Cell Biol.* 2009;11(7):909–13.
256. Narasimhan S, Guo JL, Changolkar L, Stieber A, McBride JD, Silva L V., i sur. Pathological tau strains from human brains recapitulate the diversity of tauopathies in nontransgenic mouse brain. *J Neurosci.* 2017;37(47):11406–23.
 257. Santacruz K, Lewis J, Spire T, Paulson J, Kotilinek L, Ingelsson M, i sur. Tau suppression in a neurodegenerative mouse model improves memory function. *Science.* 2005;309(5733):476–81.
 258. Levarska L, Zilka N, Jadhav S, Neradil P, Novak M. Of rodents and men: The mysterious interneuronal pilgrimage of misfolded protein tau in Alzheimer's disease. *J Alzheimer's Dis.* 2013;37(3):569–77.
 259. Götz J, Ittner LM. Animal models of Alzheimer's disease and frontotemporal dementia. *Nat Rev Neurosci.* 2008;9(7):532-44.
 260. Götz J, Probst A, Spillantini MG, Schäfer T, Jakes R, Bürki K, i sur. Somatodendritic localization and hyperphosphorylation of tau protein in transgenic mice expressing the longest human brain tau isoform. *EMBO J.* 1995;14(7):1304–13.
 261. Brion JP, Trempdagger G, Octavedagger JN. Transgenic expression of the shortest human tau affects its compartmentalization and its phosphorylation as in the pretangle stage of Alzheimer's disease. *Am J Pathol.* 1999;154(1):255–70.
 262. Ishihara T, Hong M, Zhang B, Nakagawa Y, Lee MK, Trojanowski JQ, i sur. Age-dependent emergence and progression of a tauopathy in transgenic mice overexpressing the shortest human tau isoform. *Neuron.* 1999;24(3):751–62.
 263. Probst A, Tolnay M, Mistl C, Götz J, Wiederhold KH, Jaton AL, i sur Axonopathy and amyotrophy in mice transgenic for human four-repeat tau protein. *Acta Neuropathol.* 2000;99(5):469–81.
 264. Bengoetxea X, Rodriguez-Perdigon M, Ramirez MJ. Object recognition test for studying cognitive impairments in animal models of Alzheimer's disease. *Front Biosci.* 2015;7(1):10-29.
 265. Jaworski T, Dewachter I, Lechat B, Croes S, Termont A, Demedts D, i sur. AAV-tau mediates pyramidal neurodegeneration by cell-cycle re-entry without neurofibrillary tangle formation in wild-type mice. *PLoS One.* 2009;4(10):e7280.
 266. Braak H, Del Tredici K. Alzheimer's disease: pathogenesis and prevention. *Alzheimers Dement.* 2012;8(3):227-33.
 267. Caillierez R, Bégard S, Lécolle K, Deramecourt V, Zommer N, Dujardin S, i sur. Lentiviral delivery of the human wild-type tau protein mediates a slow and progressive neurodegenerative tau pathology in the rat brain. *Mol Ther.* 2013;21(7):1358–68.
 268. National research council (us) committee for the update of the guide for the care and use of laboratory animals. *Guide for the Care and Use of Laboratory Animals.* 8. izdanje. Washington (DC): National Academies Press (US); 2011.
 269. Kilkenny C, Browne WJ, Cuthill IC, Emerson M, Altman DG. Improving bioscience research reporting: The arrive guidelines for reporting animal research. *PLoS Biol.* 2010;8(6):e1000412.
 270. Kilkenny C, Browne W, Cuthill IC, Emerson M, Altman DG; NC3Rs Reporting Guidelines Working Group. Animal research: reporting in vivo experiments: the ARRIVE guidelines. *Br J Pharmacol.* 2010;160(7):1577-9.

271. Margittai M, Langen R. Template-assisted filament growth by parallel stacking of tau. *Proc Natl Acad Sci U S A*. 2004;101(28):10278–83.
272. Gerson JE, Sengupta U, Kayed R. Tau oligomers as pathogenic seeds: preparation and propagation in vitro and in vivo. *Methods Mol Biol*. 2017;1523:141–57.
273. Sengupta P. The laboratory rat: relating its age with human's. *Int J Prev Med*. 2013;4(6):624–30.
274. Willems RA. Regulatory issues regarding the use of food and water restriction in laboratory animals. *Lab Anim (NY)*. 2009;38(10):325-8.
275. Waite A, Gilliver SC, Masterson GR, Hardman MJ, Ashcroft GS. Clinically relevant doses of lidocaine and bupivacaine do not impair cutaneous wound healing in mice. *Br J Anaesth*. 2010;104(6):768-73.
276. Paxinos G, Watson C. *The rat brain in stereotaxic coordinates*. 6. izdanje. Elsevier Academic Press; 2006.
277. Ferry B, Gervasoni D, Vogt C. *Stereotaxic neurosurgery in laboratory rodent: handbook on best practices*. 1. izdanje. New York:Springer; 2014.
278. Flecknell PA, Waterman-Pearson A. *Pain management in animals*. 1. izdanje. Philadelphia: Saunders; 2000.
279. Ezell PC, Papa L, Lawson GW. Palatability and treatment efficacy of various ibuprofen formulations in c57b/6 mice with ulcerative dermatitis. *J Am Assoc Lab Anim Sci*. 2012;51(5):609–15.
280. Balcombe JP, Barnard ND, Sandusky C. Laboratory routines cause animal stress. *Contemp Top Lab Anim Sci*. 2004;43(6):42–51.
281. Padgett DA, Marucha PT, Sheridan JF. Restraint stress slows cutaneous wound healing in mice. *Brain Behav Immun*. 1998;12(1):64–73.
282. Dember WN, Richman CL. *Spontaneous alternation behavior*. 1. izdanje. New York: Springer; 1989.
283. Olton DS, Becker JT, Handelmann GE. Hippocampus, space, and memory. *Behav Brain Sci*. 1979;2(3):313–22.
284. Reisel D, Bannerman DM, Schmitt WB, Deacon RMJ, Flint J, Borchardt T, i sur. Spatial memory dissociations in mice lacking GluR1. *Nat Neurosci*. 2002;5(9):868–73.
285. Deacon RMJ, Rawlins JNP. Hippocampal lesions, species-typical behaviours and anxiety in mice. *Behav Brain Res*. 2005;156(2):241–9.
286. Gould TD, Dao DT, Kovacsics CE. *The open field test.*, *Neuromethods*. Humana Press; 2009;1–20.
287. Galeano P, Martino Adami PV, Do Carmo S, Blanco E, Rotondaro C, Capani F, i sur. Longitudinal analysis of the behavioral phenotype in a novel transgenic rat model of early stages of Alzheimer's disease. *Front Behav Neurosci*. 2014;8:321.
288. Lamprea MR, Cardenas FP, Setem J, Morato S. Thigmotactic responses in an open-field. *Brazilian J Med Biol Res*. 2008;41(2):135–40.
289. Eilam D, Golani I. Home base behavior of rats (*Rattus norvegicus*) exploring a novel environment. *Behav Brain Res*. 1989;34(3):199–211.
290. Carlini VP. *The Object recognition task: a new proposal for the memory performance study*. London: InTech; 2011.

291. Powell SB, Geyer MA, Gallagher D, Paulus MP. The balance between approach and avoidance behaviors in a novel object exploration paradigm in mice. *Behav Brain Res.* 2004;152(2):341–9.
292. Haist F, Shimamura AP, Squire LR. On the relationship between recall and recognition memory. *J Exp Psychol Learn Mem Cogn.* 1992;18(4):691–702.
293. Ennaceur A, Neave N, Aggleton JP. Spontaneous object recognition and object location memory in rats: The effects of lesions in the cingulate cortices, the medial prefrontal cortex, the cingulum bundle and the fornix. *Exp Brain Res.* 1997;113(3):509–19.
294. Denninger JK, Smith BM, Kirby ED. Novel object recognition and object location behavioral testing in mice on a budget. *J Vis Exp.* 2018;2018(141):58593.
295. Lebedev SV, Blinov DV, Petrov SV. Spatial characteristics of cisterna magna in rats and novel technique for puncture with a stereotactic manipulator. *Bull Exp Biol Med.* 2004;137(6):635–8.
296. Spijker S. Dissection of rodent brain regions. *Neuromethods.* 2011;57:13–26.
297. Guntern R, Bouras C, Hof PR, Vallet PG. An improved thioflavine S method for staining neurofibrillary tangles and senile plaques in Alzheimer's disease. *Experientia.* 1992;48(1):8–10.
298. Yamamoto T, Hirano A. Nucleus raphe dorsalis in parkinsonism-dementia complex of Guam. *Acta Neuropathol.* 1985;67(3–4):296–9.
299. Skachokova Z, Martinisi A, Flach M, Sprenger F, Naegelin Y, Steiner-Monard V, *in sur.* Cerebrospinal fluid from Alzheimer's disease patients promotes tau aggregation in transgenic mice. *Acta Neuropathol Commun.* 2019;7(1):72.
300. Schindelin J, Arganda-Carreras I, Frise E, Kaynig V, Longair M, Pietzsch T, *in sur.* Fiji: An open-source platform for biological-image analysis. *Nature Methods.* 2012;9:676–82
301. Rivero-Gutiérrez B, Anzola A, Martínez-Augustin O, De Medina FS. Stain-free detection as loading control alternative to ponceau and housekeeping protein immunodetection in western blotting. *Anal Biochem.* 2014;467:1–3.
302. DeKosky ST, Scheff SW. Synapse loss in frontal cortex biopsies in Alzheimer's disease: correlation with cognitive severity. *Ann Neurol.* 1990;27(5):457–64.
303. Witter MP, Wouterlood FG, Naber PA, Van Haeften T. Anatomical organization of the parahippocampal-hippocampal network. *Ann N Y Acad Sci.* 2000;911:1–24.
304. Hjorth-Simonsen A, Jeune B. Origin and termination of the hippocampal perforant path in the rat studied by silver impregnation. *J Comp Neurol.* 1972;144(2):215–31.
305. Thal DR, Holzer M, Rüb U, Waldmann G, Günzel S, Zedlick D, *in sur.* Alzheimer-related τ -pathology in the perforant path target zone and in the hippocampal stratum oriens and radiatum correlates with onset and degree of dementia. *Exp Neurol.* 2000;163(1):98–110.
306. Hyman BT, Van Hoesen GW, Kromer LJ, Damasio AR. Perforant pathway changes and the memory impairment of Alzheimer's disease. *Ann Neurol.* 1986;20(4):472–81.
307. Braak H, Braak E. Neuropathological staging of Alzheimer-related changes. *Acta Neuropathol.* 1991;82(4):239–59.
308. Greig LC, Woodworth MB, Galazo MJ, Padmanabhan H, Macklis JD. Molecular logic of neocortical projection neuron specification, development and diversity. *Nat Rev Neurosci.* 2013;14(11):755–69.

309. Vergara C, Houben S, Suain V, Yilmaz Z, De Decker R, Vanden Dries V, i sur. Amyloid- β pathology enhances pathological fibrillary tau seeding induced by Alzheimer PHF in vivo. *Acta Neuropathol.* 2019;137(3):397–412.
310. Lasagna-Reeves CA, Castillo-Carranza DL, Sengupta U, Sarmiento J, Troncoso J, Jackson GR, i sur. Identification of oligomers at early stages of tau aggregation in Alzheimer's disease. *FASEB J.* 2012;26(5):1946–59.
311. Wu JW, Herman M, Liu L, Simoes S, Acker CM, Figueroa H, i sur. Small misfolded tau species are internalized via bulk endocytosis and anterogradely and retrogradely transported in neurons. *J Biol Chem.* 2013;288(3):1856–70.
312. Braak F, Braak H, Mandelkow EM. A sequence of cytoskeleton changes related to the formation of neurofibrillary tangles and neuropil threads. *Acta Neuropathol.* 1994;87(6):554–67.
313. Guo JL, Narasimhan S, Changolkar L, He Z, Stieber A, Zhang B, i sur. Unique pathological tau conformers from Alzheimer's brains transmit tau pathology in nontransgenic mice. *J Exp Med.* 2016;213(12):2635–54.
314. Smolek T, Jadhav S, Valachova B, Vogels T, Legath J, Novak P, i sur. Transmission of tau pathology from human to rodent brain: how to humanise animal models for alzheimer's disease research. *J Alzheimer's Dis Park.* 2017;07(06).
315. Zhou XW, Li X, Bjorkdahl C, Sjogren MJ, Alafuzoff I, Soininen H, i sur. Assessments of the accumulation severities of amyloid β -protein and hyperphosphorylated tau in the medial temporal cortex of control and Alzheimer's brains. *Neurobiol Dis.* 2006;22(3):657–68.
316. Neddens J, Temmel M, Flunkert S, Kerschbaumer B, Hoeller C, Loeffler T, i sur. Phosphorylation of different tau sites during progression of Alzheimer's disease. *Acta Neuropathol Commun.* 2018;6(1):52.
317. Usenovic M, Niroomand S, Drolet RE, Yao L, Gaspar RC, Hatcher NG, i sur. Internalized tau oligomers cause neurodegeneration by inducing accumulation of pathogenic tau in human neurons derived from induced pluripotent stem cells. *J Neurosci.* 2015;35(42):14234–50.
318. Bibow S, Mukrasch MD, Chinnathambi S, Biernat J, Griesinger C, Mandelkow E, i sur. The dynamic structure of filamentous tau. *Angew Chem Int Ed Engl.* 2011;50(48):11520–4.
319. Weaver CL, Espinoza M, Kress Y, Davies P. Conformational change as one of the earliest alterations of tau in Alzheimer's disease. *Neurobiol Aging.* 2000;21(5):719–27.
320. Hardy JA, Higgins GA. Alzheimer's disease: the amyloid cascade hypothesis. *Science.* 1992;256(5054):184–5.
321. Suh YH, Checler F. Amyloid precursor protein, presenilins, and alpha-synuclein: molecular pathogenesis and pharmacological applications in Alzheimer's disease. *Pharmacol Rev.* 2002;54(3):469–525.
322. Guo JP, Arai T, Miklossy J, McGeer PL. A β and tau form soluble complexes that may promote self aggregation of both into the insoluble forms in Alzheimer's diseases. *Proc Natl Acad Sci U S A.* 2006;103(6):1953–8.
323. Miller Y, Ma B, Nussinov R. Synergistic interactions between repeats in tau protein and A β amyloids may be responsible for accelerated aggregation via polymorphic States. *Biochemistry.* 2011;50(23):5172–81.

324. Duyckaerts C, Braak H, Brion JP, Buée L, Del Tredici K, Goedert M, i sur. PART is part of Alzheimer disease. *Acta Neuropathol.* 2015;129(5):749–56.
325. Maia LF, Kaeser SA, Reichwald J, Lambert M, Obermüller U, Schelle J, i sur. Increased CSF A β during the very early phase of cerebral A β deposition in mouse models. *EMBO Mol Med.* 2015;7(7):895–903.
326. Yoon T, Okada J, Jung MW, Kim JJ. Prefrontal cortex and hippocampus subserve different components of working memory in rats. *Learn Mem.* 2008;15(3):97–105.
327. Lee I, Kesner RP. Time-dependent relationship between the dorsal hippocampus and the prefrontal cortex in spatial memory. *J Neurosci.* 2003;23(4):1517–23.
328. McHugh SB, Bannerman DM. Cognition: learning and memory: spatial. *Encycl Behav Neurosci.* 2010;279–87.
329. Ennaceur A, Delacour J. A new one-trial test for neurobiological studies of memory in rats. 1: Behavioral data. *Behav Brain Res.* 1988;31(1):47–59.
330. Puma C, Deschaux O, Molimard R, Bizot JC. Nicotine improves memory in an object recognition task in rats. *Eur Neuropsychopharmacol.* 1999;9(4):323–7.
331. Buckmaster CA, Eichenbaum H, Amaral DG, Suzuki WA, Rapp PR. Entorhinal cortex lesions disrupt the relational organization of memory in monkeys. *J Neurosci.* 2004;24(44):9811–25.
332. Clark RE, Zola SM, Squire LR. Impaired recognition memory in rats after damage to the hippocampus. *J Neurosci.* 2000;20(23):8853–60.
333. Van Cauter T, Camon J, Alverne A, Elduayen C, Sargolini F, Save E. Distinct roles of medial and lateral entorhinal cortex in spatial cognition. *Cereb Cortex.* 2013;23(2):451–9.
334. Clarke JR, Cammarota M, Gruart A, Izquierdo I, Delgado-García JM. Plastic modifications induced by object recognition memory processing. *Proc Natl Acad Sci U S A.* 2010;107(6):2652–7.
335. Norman G, Eacott MJ. Dissociable effects of lesions to the perirhinal cortex and the postrhinal cortex on memory for context and objects in rats. *Behav Neurosci.* 2005;119(2):557–66.
336. Aggleton JP, Albasser MM, Aggleton DJ, Poirier GL, Pearce JM. Lesions of the rat perirhinal cortex spare the acquisition of a complex configural visual discrimination yet impair object recognition. *Behav Neurosci.* 2010;124(1):55.
337. Barker GRI, Warburton EC. When Is the Hippocampus Involved in Recognition Memory? *J Neurosci.* 2011;31(29):10721–31.
338. Mumby DG, Gaskin S, Glenn MJ, Schramek TE, Lehmann H. Hippocampal damage and exploratory preferences in rats: Memory for objects, places, and contexts. *Learn Mem.* 2002;9(2):49–57.
339. Assini FL, Duzzioni M, Takahashi RN. Object location memory in mice: Pharmacological validation and further evidence of hippocampal CA1 participation. *Behav Brain Res.* 2009;204(1):206–11.
340. Fá M, Puzzo D, Piacentini R, Staniszewski A, Zhang H, Baltrons MA, i sur. Extracellular tau oligomers produce an immediate impairment of ltp and memory. *Sci Rep.* 2016.;6.
341. Brunden KR, Trojanowski JQ, Lee VMY. Evidence that non-fibrillar tau causes pathology linked to neurodegeneration and behavioral impairments. *J Alzheimer's Dis.*

- 2008;14(4):393–9.
342. Coleman PD, Yao PJ. Synaptic slaughter in Alzheimer's disease. *Neurobiol Aging*. 2003;24(8):1023–7.
 343. Polydoro M, Acker CM, Duff K, Castillo PE, Davies P. Age-dependent impairment of cognitive and synaptic function in the htau mouse model of tau pathology. *J Neurosci*. 2009;29(34):10741–9.
 344. Terry RD, Masliah E, Salmon DP, Butters N, DeTeresa R, Hill R, et al. Physical basis of cognitive alterations in Alzheimer's disease: synapse loss is the major correlate of cognitive impairment. *Ann Neurol*. 1991;30(4):572–80.
 345. Yoshiyama Y, Higuchi M, Zhang B, Huang SM, Iwata N, Saido TCC, et al. Synapse loss and microglial activation precede tangles in a P301S tauopathy mouse model. *Neuron*. 2007;53(3):337–51.
 346. Khandelwal PJ, Dumanis SB, Herman AM, Rebeck GW, Moussa CEH. Wild type and P301L mutant Tau promote neuro-inflammation and α -Synuclein accumulation in lentiviral gene delivery models. *Mol Cell Neurosci*. 2012;49(1):44–53.
 347. Chang E, Kim S, Yin H, Nagaraja HN, Kuret J. Pathogenic missense MAPT mutations differentially modulate tau aggregation propensity at nucleation and extension steps. *J Neurochem*. 2008;107(4):1113–23.
 348. LaDu MJ, Lukens JR, Reardon CA, Getz GS. Association of human, rat, and rabbit apolipoprotein E with beta-amyloid. *J Neurosci Res*. 1997;49(1):9–18.
 349. Tran TN, Kim SH, Gallo C, Amaya M, Kyees J, Narayanaswami V. Biochemical and biophysical characterization of recombinant rat apolipoprotein E: Similarities to human apolipoprotein E3. *Arch Biochem Biophys*. 2013;529(1):18–25.
 350. Shi Y, Yamada K, Liddelow SA, Smith ST, Zhao L, Luo W, et al. ApoE4 markedly exacerbates tau-mediated neurodegeneration in a mouse model of tauopathy. *Nature*. 2017;549(7673):523–7.
 351. Whishaw IQ, Metz GAS, Kolb B, Pellis SM. Accelerated nervous system development contributes to behavioral efficiency in the laboratory mouse: A behavioral review and theoretical proposal. *Dev Psychobiol*. 2001;39(3):151–70.
 352. Do Carmo S, Cuello AC. Modeling Alzheimer's disease in transgenic rats. *Mol Neurodegener*. 2013;8:37.
 353. Tesson L, Cozzi J, Ménoret S, Rémy S, Usal C, Fraichard A, Anegon I. Transgenic modifications of the rat genome. *Transgenic Res*. 2005;14(5):531–46.
 354. Watts JC, Condello C, Stöhr J, Oehler A, Lee J, DeArmond SJ, et al. Serial propagation of distinct strains of A β prions from Alzheimer's disease patients. *Proc Natl Acad Sci U S A*. 2014;111(28):10323–8.
 355. Ayers JI, Giasson BI, Borchelt DR. Prion-like Spreading in Tauopathies. *Biol Psychiatry*. 2018;83(4):337–346.

11. ŽIVOTOPIS

Lea Langer Horvat rođena je 23. listopada 1988. godine u Čakovcu. Nakon završetka gimnazijskog obrazovanja u Čakovcu, upisuje studij Molekularne biologije na Prirodoslovno-matematičkom fakultetu Sveučilišta u Zagrebu gdje 2015. godine stječe titulu magistre molekularne biologije. Tijekom studija dobiva Rektorovu nagradu za rad „Regulacija transkripcije gena *MGAT3* u malignim tumorima porijekla epitelnih stanica“. Kao studentica apsolvirane godine radi u Fidelta d.o.o. za istraživanje i razvoj, Zagreb na poziciji mlađeg znanstvenika. Od studenog 2016. godine zapošljava se na Hrvatskom institutu za istraživanje mozga Medicinskog fakulteta, Sveučilišta u Zagrebu u sklopu projekta „Razvoj karijere mladih istraživača-izobrazba novih doktora znanosti“. Poslijediplomski doktorski studij Neuroznanosti upisuje 2016. godine te postaje suradnica na HRZZ projektu „Hiperfosforilacija, agregacija i transsinaptički prijenos tau proteina u Alzheimerovoj bolesti: analiza cerebrospinalne tekućine i ispitivanje potencijalnih neuroprotektivnih spojeva” voditelja prof. dr. sc. Gorana Šimića. Usavršavala se u u inozemnom suradničkom laboratoriju (Institute of Physiology of the ASCR, Češka), gdje je učila tehnike stereotaksijske operacije na štakorima, kirurške manipulacije, te bihevioralna testiranja životinja. Posjeduje certifikat za eksperimentalni rad sa životinjama (FELASA Accredited Course F060/17, University of Nottingham, UK. FELASA Certificate ID: 060/17_22_2019). Članica je Hrvatskog društva za neuroznanost i CroLasa društva. Autorica je ili ko-autorica na 5 rada indeksirana u CC časopisima, 5 međunarodnih i 11 domaćih kongresnih znanstvenih sažetaka. 2020. godine upisuje Školu za osobni i organizacijski razvoj, Facultas. 2016. godine postala je majka sinu Izaku i 2021. godine kćeri Izabeli.